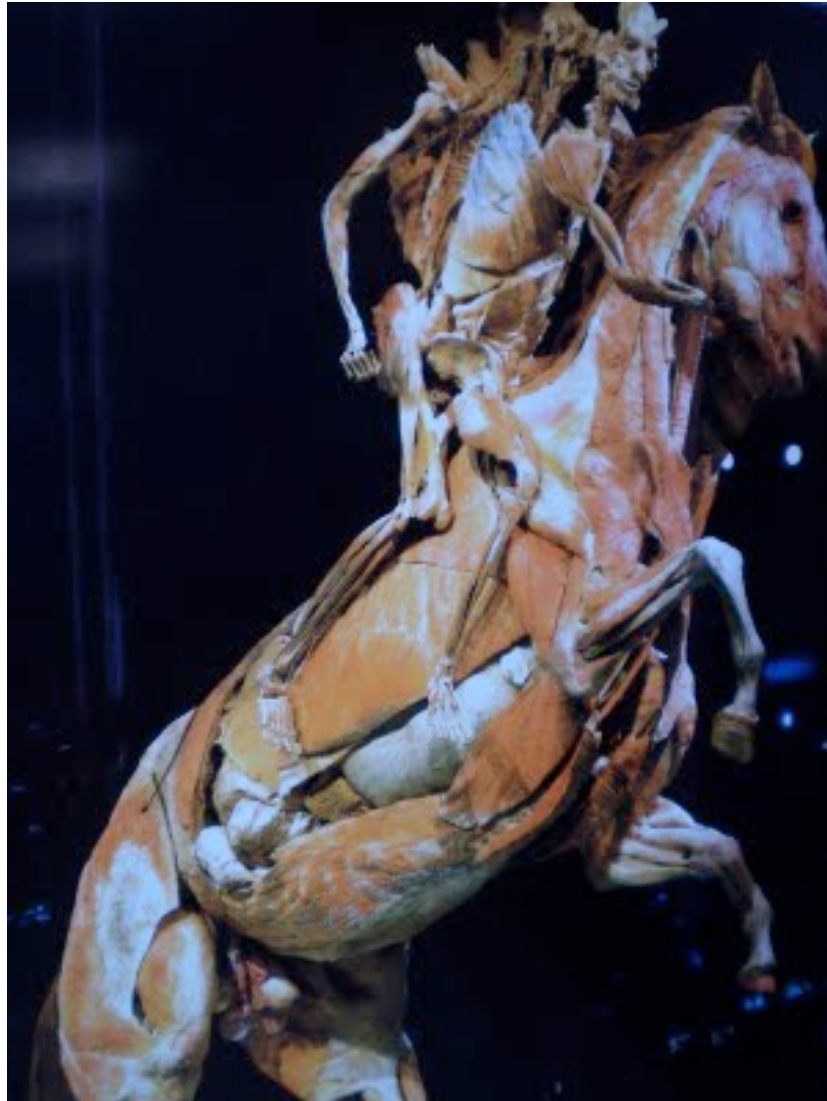

# **ANATOMIA DOS ANIMAIS DOMÉSTICOS**



**PROF: CIRO UCHOA DE MELO  
DOUTORANDO ENG. QUÍMICA UFRN  
uhoamelo@bol.com.br  
Setembro 2010**

# PROF CIRO UCHOA DE MELO – MÉDICO VETERINÁRIO DOUTORANDO ENG. QUÍMICA UFRN INTRODUÇÃO AO ESTUDO DA ANATOMIA VETERINÁRIA

## Introdução ao estudo da Anatomia

### I – Conceitos de Anatomia:

#### 1. Etimológico:

1.1 – **Grego:** Ana = em partes + Tomein = cortar

1.2 – **Latim:** dis = em partes + secare = seccionar (cortar)

Cortar separando em partes

A Anatomia (anatomie = cortar em partes, cortar separando) refere-se ao estudo da estrutura e das relações estas estruturas. Assim, a anatomia é a ciência que estuda a forma, a estrutura e organização dos seres vivos, tanto externa quanto internamente.

#### 2. No sentido amplo:

É a Ciência que estuda a forma e a estrutura dos seres organizados.

#### 3. No sentido restrito:

É a ciência que estuda a forma e a estrutura do corpo humano e ou dos animais.

### II – Divisões da Anatomia:

#### 1. Segundo o método de observação:

##### 1.1 – Anatomia Microscópica (Histologia):

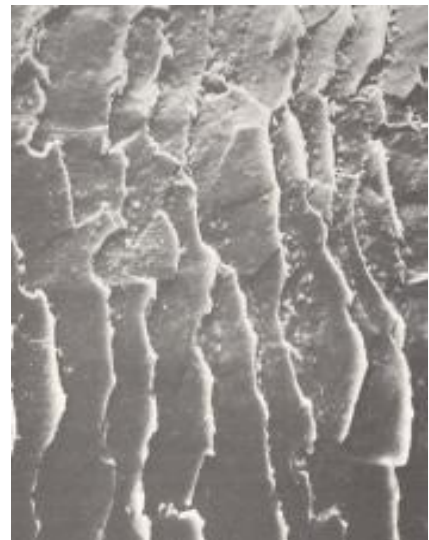
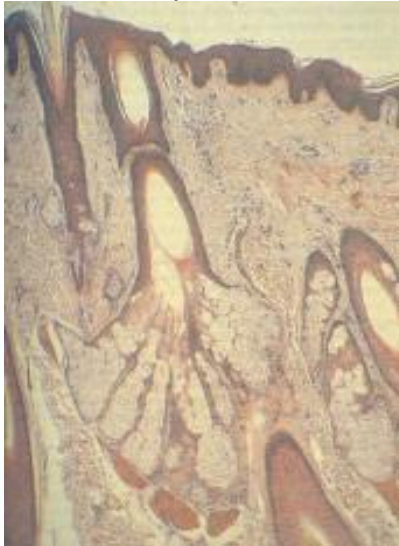Necessita para o seu estudo a utilização de um aparelho que aumente as dimensões das estruturas para uma melhor observação (microscópio).

##### 1.2 – Anatomia Macroscópica:

Não necessita para o seu estudo o uso de aparelhos especiais. As estruturas são observadas a olho nu.

##### 1.3 – Anatomia Mesoscópica:

Necessita para o seu estudo do uso de um aparelho que aumente as dimensões das estruturas, para uma melhor observação de forma tridimensional.



#### 2. Segundo o método de estudo:

##### 2.1 – Anatomia Sistemática ou Descritiva:

Estuda o corpo mediante uma divisão por sistemas orgânicos isoladamente.

##### 2.2 – Anatomia Topográfica ou Regional:

Estuda o corpo mediante uma divisão por segmentos ou regiões .



### 2.3 – Anatomia por Rádio-imagem:

Estuda o corpo mediante o uso de imagens (Raios X), tomografias, ressonâncias magnéticas.

### 2.4 – Anatomia de Superfície:

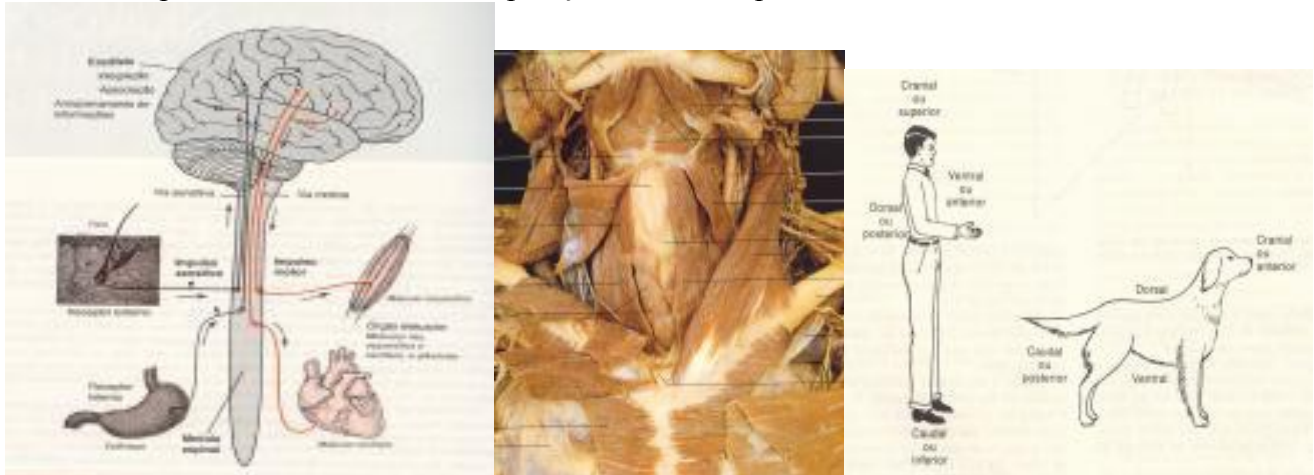Estuda o corpo mediante os relevos e as depressões existentes em sua superfície.

### 2.5 – Anatomia em cortes segmentados:

Estuda o corpo mediante o uso de cortes seriados para ser associado aos estudos de tomografias e ressonâncias magnéticas.

### 2.6 – Anatomia Comparada:

Estuda o corpo humano realizando comparações com o corpo dos animais.



## III – Métodos Utilizados no Estudo da Anatomia:

### 1. Dissecção:

Método que consiste em cortar as estruturas do corpo separando-as em partes, sem destruí-las.

### 2. Maceração:

Método que consiste em destruir as estruturas moles do corpo, preservando as mais rígidas. Utilizada no preparo de ossos.

### 3. Corrosão:

Método que consiste em injetar, nos vasos ou em cavidades,acrílico ou vinilite, uma massa plástica líquida que se torna rígida rapidamente. Em seguida, as estruturas são submetidas à ação de substâncias corrosivas (ácidos) para obtenção de moldes ou modelos. Usada para estudo de comportamento de vasos e cavidades de órgãos ocos.

### 4. Diafanização:

Método que consiste em tornar o órgão transparente mediante a uma prévia desidratação da peça em uma série de alcoóis em diversas graduações e, em seguida, colocá-lo em substâncias que o torne transparente (benzoato de benzila e salicilato de metila). Usada para estudo de vasos na parede do órgão.

### 5. Cortes segmentados:

Método que consiste em dividir o corpo em segmentos. Usado para identificação de imagens.

### 6. Rádio-imagem:

Método que consiste no estudo através de imagens.

### 7. Macro-modelos:

Método que consiste no estudo em modelos que substituam as peças naturais.

### 8. Pranchas:

Método que consiste no estudo através de pranchas ou quadros, de forma sequenciada.

## **IV – Divisão do Corpo**

### **1. Por segmentos:**

**1.1 – Cabeça.**

**1.2 – Pescoço.**

**1.3 – Tronco:**

**1.4 – Membros Superiores:**

**1.5 – Membros Inferiores:**

### **2. Por Sistemas:**

**2.1 – Sistema tegumentar.**

**2.2 – Aparelho Locomotor:**

2.2.1 – Sistema Ósseo.

2.2.2 – Sistema Articular.

2.2.3 – Sistema Muscular.

**2.3 – Sistema Circulatório:**

2.3.1 – Sistema Sangüíneo.

2.3.2 – Sistema Linfático.

2.3.3 – Órgãos Hematopoiéticos.

**2.4 – Sistema Digestório.**

**2.5 – Sistema Respiratório.**

**2.6 – Aparelhos Urogenitais:**

2.6.1 – Sistema Urinário.

2.6.2 – Sistema Genital Masculino.

2.6.3 – Sistema Genital Feminino.

**2.7 – Sistema Endócrino.**

**2.8 – Sistema Nervoso.**

**2.9 – Órgãos dos Sentidos.**

## **Posição Anatômica**

**1. Conceito:** É a posição padrão adotada para o corpo humano ou animal no espaço, para que se possa descrever as estruturas que o compõem.

### **Nomenclatura anatômica**

#### **a) Posição Anatômica**

Na anatomia, existe uma convenção internacional de que as descrições do corpo humano e ou animal, assumem que o corpo esteja em uma posição específica, chamada de posição anatômica.

Na posição anatômica, o indivíduo está em posição ereta, em pé (posição ortostática) com a face voltada para a frente e em posição horizontal, de frente para o observador, com os membros superiores estendidos paralelos ao tronco e com as palmas voltadas para a frente, membros inferiores unidos (calcanhares unidos), com os dedos dos pés voltados para a frente. Já para os animais sua posição anatômica refere-se aos quadrúpedes sendo importante uma observação deste posicionamento para poder definir de forma correta.

### **2. Descrição:**

#### **Anatomia topográfica**

## ✚ Termos topográficos:

Utilizada para que a posição e partes do corpo sejam empregadas corretamente

### ✚ Nonímea anatômica veterinária 1968

#### - Planos

Ventral  
Dorsal  
Mediano  
Sagital  
Transverso  
Frontal  
Cranial  
Caudal  
Rostral  
Proximal e distal  
Dorsal e palmar  
Dorsal e plantar  
Superficial e profundo

### ✚ Antimeria

Metades simétricas

### ✚ Homologia

Estruturas idênticas

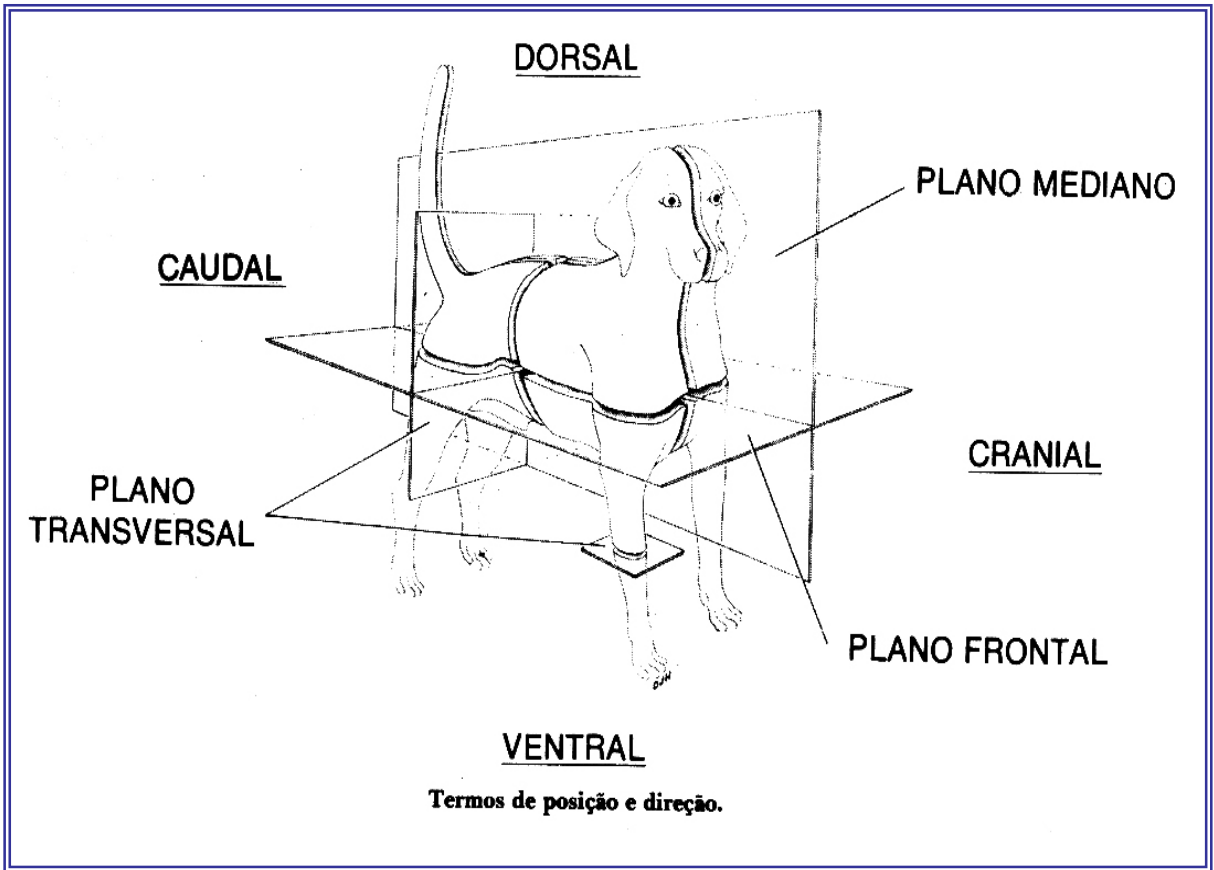
### ✚ Analogia

Indica apenas identidade de função (pulmão da ave e guelras dos peixes)

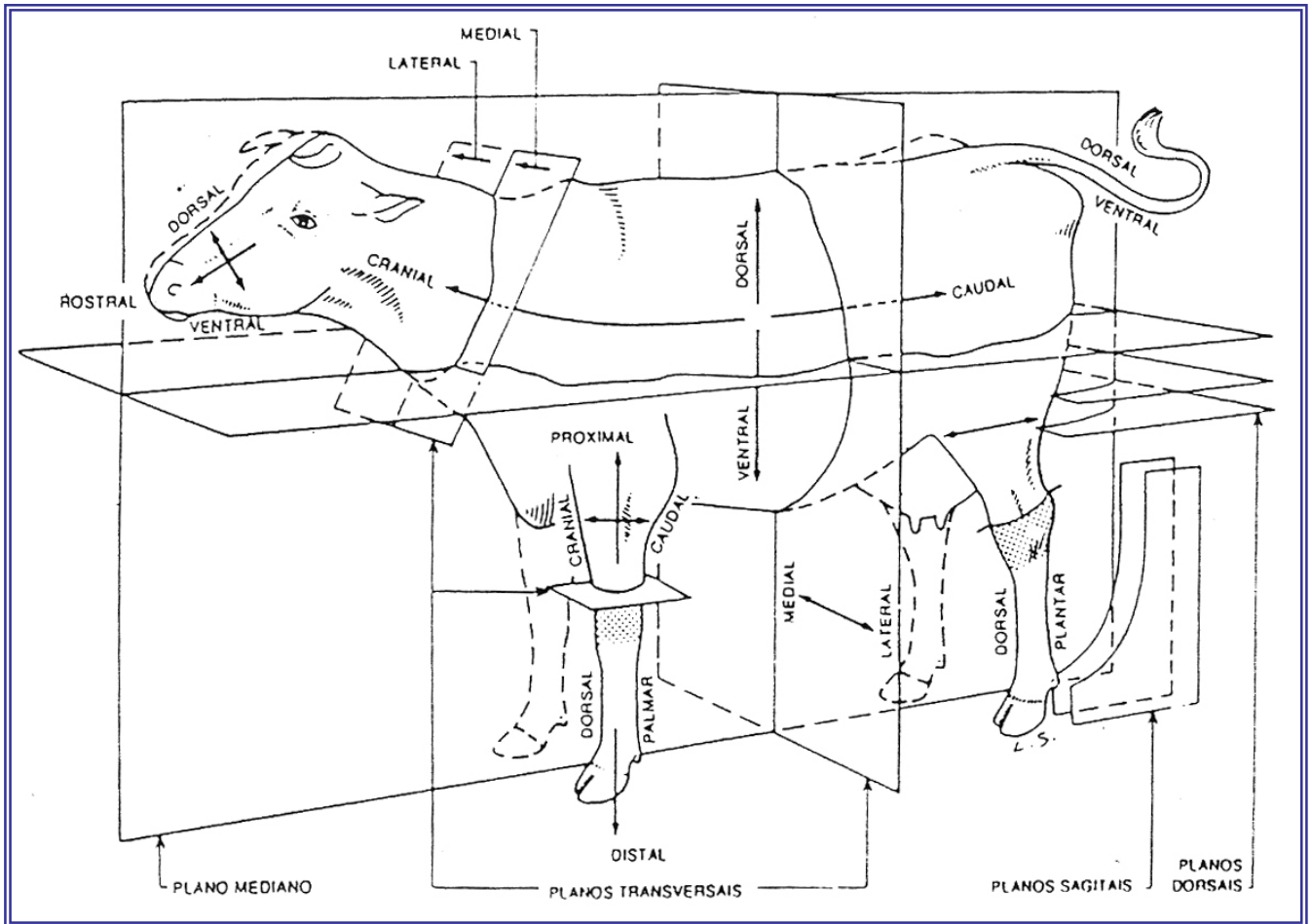
## Planos e eixos do corpo humano

### Planos de delimitação

- **Conceito:** São planos que tangenciam a superfície do corpo
- **Descrição:**
  - Verticais:
    - a. dorsal ou posterior.
    - b. ventral ou anterior.
    - c. laterais.
  - Horizontais:
    - a. cefálico, cranial ou superior.
    - b. podálico ou inferior.







### Termos de Posição:

**Medial** => a estrutura que se situa mais próxima ao plano mediano em relação a uma outra.  
Ex. dedo mínimo em relação ao polegar.

**Lateral** => a estrutura que se situa mais próxima ao plano lateral (direito ou esquerdo) em relação a uma outra.  
Ex. polegar em relação ao dedo mínimo.

**Ventral ou Anterior** => estrutura que se situa mais próxima ao plano ventral em relação a uma outra.  
Ex. m. reto do abdome em relação ao peritônio.

**Dorsal ou Posterior** => estrutura que se situa mais próxima ao plano dorsal em relação a uma outra.  
Ex. m. latíssimo do dorso em relação ao m. eretor da espinha.

**Cranial ou Superior** => estrutura que se situa mais próxima ao plano cranial em relação a uma outra (que lhe será inferior ou podal).  
Ex. laringe em relação à traquéia.

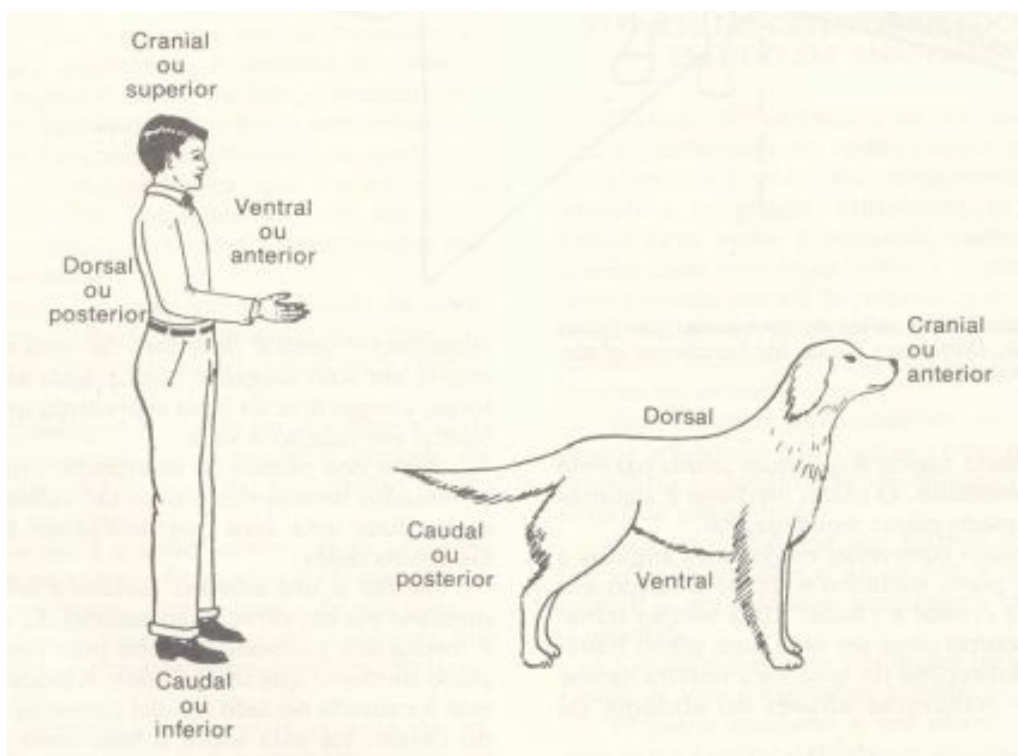
**Podal ou Inferior** => estrutura que se situa mais próxima ao plano podal em relação a uma outra.  
Ex. o osso tíbia em relação ao osso fêmur.

### Planos de Secção:

- **Conceito:** São planos que dividem o corpo em duas metades.
- **Descrição:**
  - Sagital mediano ou mediano (direita e esquerda).
  - Sagital ou parassagital.
  - Frontal ou coronal (ventral ou anterior e dorsal ou posterior) .
  - Transverso (superior ou cranial e inferior ou podálico).

### Termos de posição e direção

1. **Mediana:** situada no plano mediano.
2. **Lateral:** situada mais próxima ao plano lateral .
3. **Medial:** situada mais próxima ao plano mediano .
4. **Intermédia:** situada entre uma lateral e outra medial .
5. **Dorsal ou posterior:** situada mais próxima ao plano dorsal .
6. **Ventral ou anterior:** situada mais próxima ao plano ventral .
7. **Superior:** situada mais próxima ao plano superior .
8. **Inferior:** situada mais próxima ao plano inferior .
9. **Média:** situada entre uma dorsal e outra ventral ou superior e inferior.
10. **Proximal e distal:** membros.
11. **Externa e interna:** cavidades.
12. **Superficial e profundo:** camadas ou estratos.



### Normalidade e Alterações da Normalidade

#### 1. Normal:

1.1 – **Critério funcional:** normal é a estrutura do corpo que melhor desempenha uma função.

1.2 – **Critério estatístico:** normal é o mais freqüente.

#### 2. Variação:

São pequenas alterações da Normalidade sem comprometimento da função.

#### 2.1 – Fatores de Variação:

- 2.1.1 – Sexo.
- 2.1.2 – Raça.
- 2.1.3 – Idade.
- 2.1.4 – Biotipo (tipo constitucional).
- 2.1.5 – Evolução.
- 2.1.6 – Meio ambiente.

### 3. Anomalia

São grandes alterações da normalidade ou grandes variações que apresentam comprometimento da função.

### 4. Monstruosidade

São alterações profundas do plano de construção do corpo. Normalmente são incompatíveis com a vida.

## OSTEOLOGIA VETERINARIA

O estudo da osteologia é importante pela ação dos ossos e esqueleto, na proteção das partes moles do corpo, conformação e sustentação do corpo, como sistema de alavanca, na produção de células sanguíneas e por ser depósito de íons Ca e P.

ORIGEM DA PALAVRA:

– **Etimólogo:** Grego: osteon = osso + logus = estudo

Latim: Os = osso

– **Anatômico:** é a parte da anatomia que estuda os ossos e suas relações entre si.

- **Ossos:**

São órgãos rígidos, esbranquiçados, constituídos por teci do conjuntivo mineralizado que reunidos entre si participam na formação do esqueleto. Possuem nervos e vasos sanguíneos.

- **Esqueleto:**

É um conjunto de ossos e tecido cartilaginoso unidos entre si para dar conformação ao corpo, proteção e sustentação de partes moles.

Parte da Anatomia que estuda o Esqueleto

O esqueleto é constituído por ossos e cartilagens, conferindo assim várias funções, das quais destacamos:

- ✚ Fixação e alavanca para a musculatura esquelética, ( o que confere a rigidez que serve de suporte ao corpo humano).
- ✚ Alojamento e proteção de órgãos, ( a caixa craniana aloja e protege o encéfalo, a caixa torácica protege coração e pulmões).
- ✚ Sustentação de partes moles com a inserção de músculos,
- ✚ Locomoção, constituindo-se em seu elemento passivo;
- ✚ Hematopoiese, (o tecido esponjoso de alguns ossos com medula vermelha produz células sanguíneas).
- ✚ Armazenamento de sais minerais, principalmente cálcio, fósforo, sódio e magnésio, (podendo chegar a 60% do peso ósseo, com o cálcio correspondendo a 97%).

## SISTEMA ESQUELÉTICO

O Sistema esquelético (ou esqueleto) consiste em um conjunto de ossos, cartilagens e ligamentos que se interligam para formar o arcabouço do corpo e desempenhar várias funções, tais como: proteção (para órgãos como o coração, pulmões e sistema nervoso central); sustentação e conformação do corpo; local de armazenamento de cálcio e fósforo (durante a gravidez a calcificação fetal se faz, em grande parte, pela reabsorção destes elementos armazenados no organismo materno); sistema de alavancas que movimentadas pelos músculos permitem os deslocamentos do corpo, no todo ou em parte e, finalmente, local de produção de várias células do sangue.

O sistema esquelético pode ser dividido em duas grandes porções: uma mediana, formando o eixo do corpo, composta pelos ossos da cabeça, pescoço e tronco, o ESQUELETO AXIAL; outra, apensa a esta, forma os membros e constitui o ESQUELETO APENDICULAR. A união entre estas duas porções se faz por meio dos CÍNGULOS: do membro superior ( torácico), constituído pela escápula e clavícula e do membro inferior (pélvico) constituída pelos ossos do quadril.

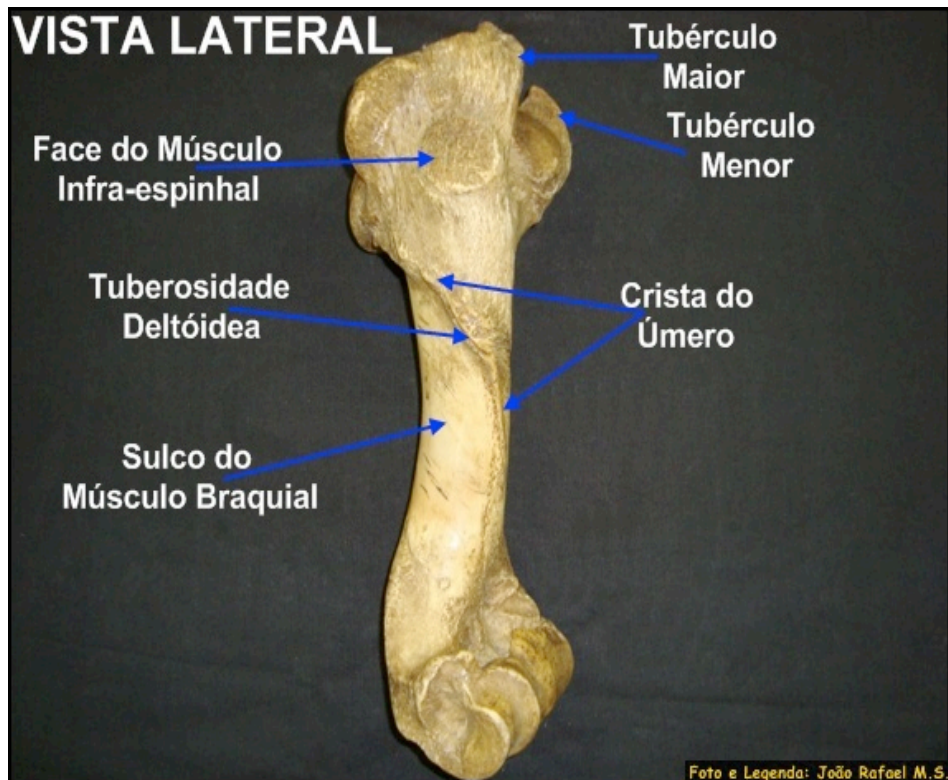No adulto existem 206 ossos, distribuídos conforme mostra a tabela 2. Este número varia de acordo com a idade (do nascimento a senilidade há uma redução do número de ossos), fatores individuais e critérios de contagem.

### CLASSIFICAÇÃO DOS OSSOS

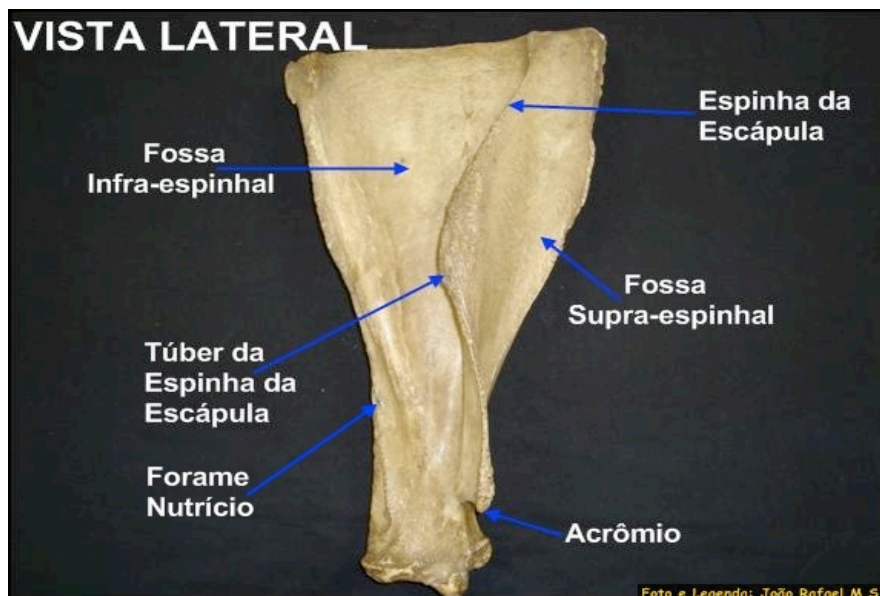
Há várias maneiras de classificar os ossos. Uma delas é classificá-los por sua posição topográfica, reconhecendo-se ossos axiais (que pertencem ao esqueleto axial) e apendiculares (que fazem parte do esqueleto apendicular). Entretanto, a classificação mais difundida é aquela que leva em consideração a forma dos ossos, classificando-os segundo a relação entre suas dimensões lineares (comprimento, largura ou espessura), em ossos longos, curtos, planos (laminares) e irregulares.

**OSSO LONGO:** seu comprimento é consideravelmente maior que a largura e a espessura. Consiste em um corpo ou diáfise e duas extremidades ou epífises. A diáfise apresenta, em seu interior, uma cavidade, o canal medular, que aloja a medula óssea. Exemplos típicos são os ossos do esqueleto apendicular: fêmur, úmero, rádio, ulna, tíbia, fibula, falanges.

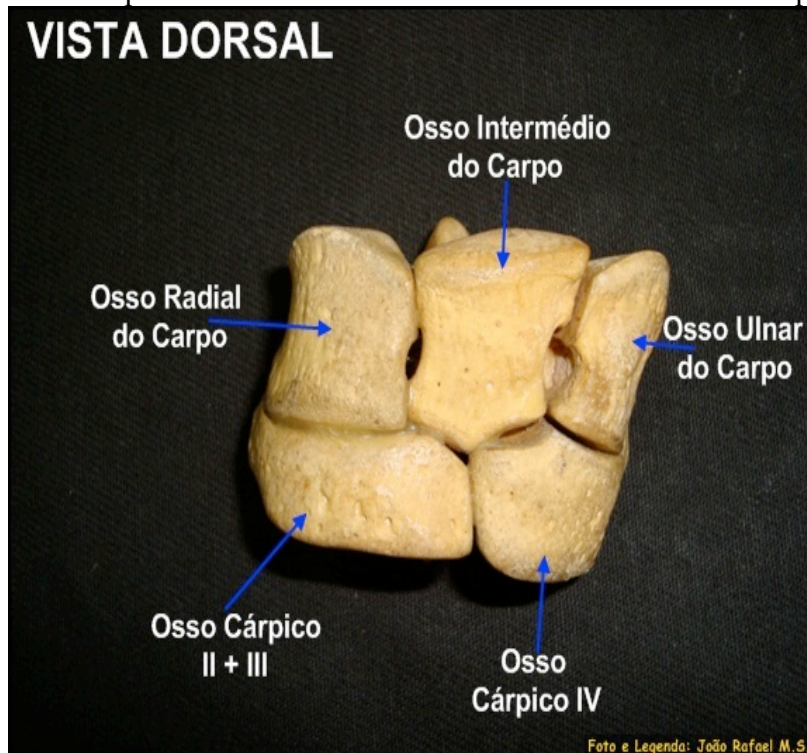



OSSO PLANO: seu comprimento e sua largura são equivalentes, predominando sobre a espessura. Ossos do crânio, como o parietal, frontal, occipital e outros como a escápula e o osso do quadril, são exemplos bem demonstrativos. São também chamados de ossos Laminares.

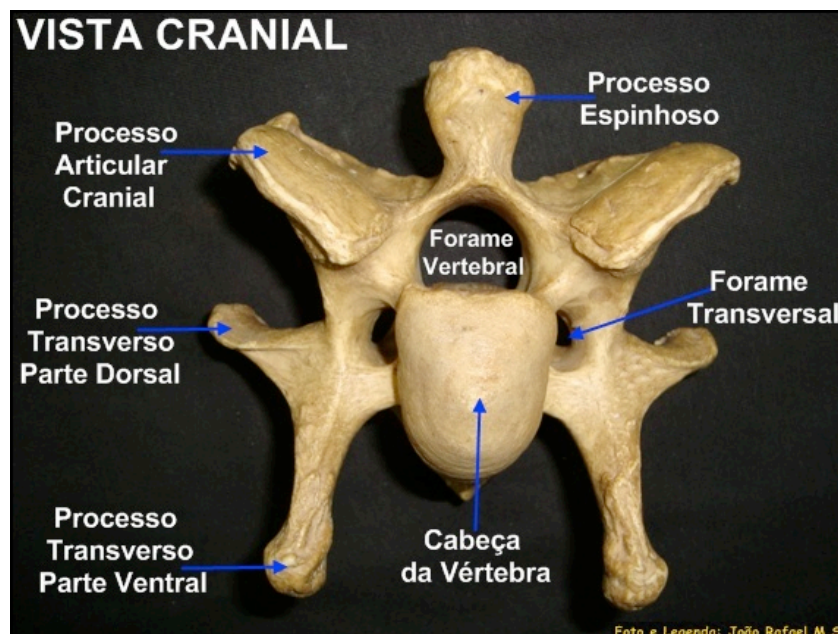


OSSO CURTO: apresenta equivalência das três dimensões. Os ossos do carpo e do tarso são



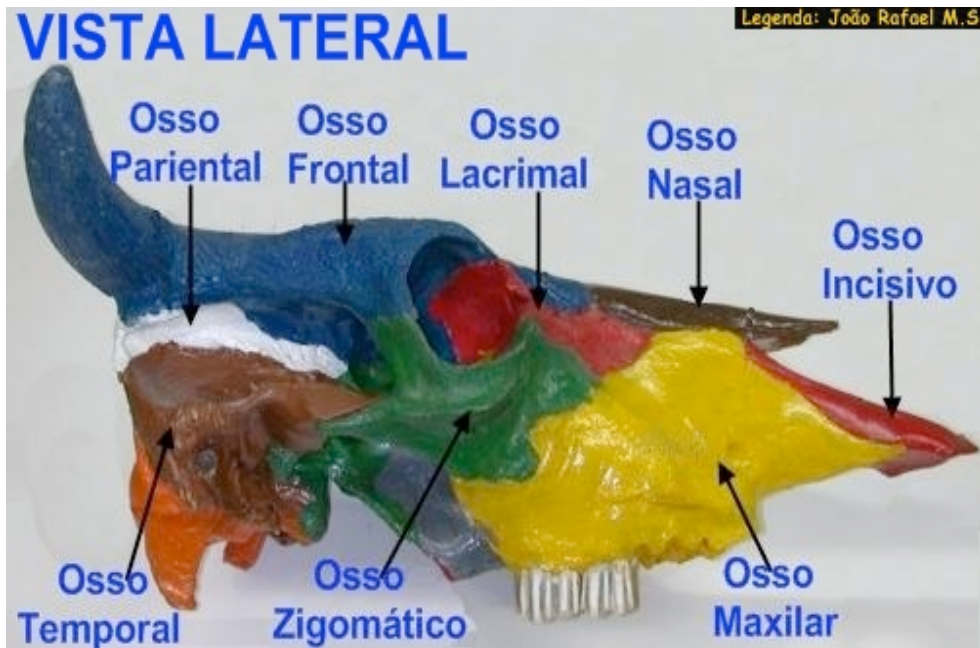excelentes exemplos.

OSSO IRREGULAR: apresenta uma morfologia complexa não encontrando correspondência em formas geométricas conhecidas. As vértebras e os ossos temporais são exemplos marcantes. Estas quatro categorias são as categorias principais de se classificar um osso quanto à sua forma. Elas, contudo, podem ser complementadas por duas outras:

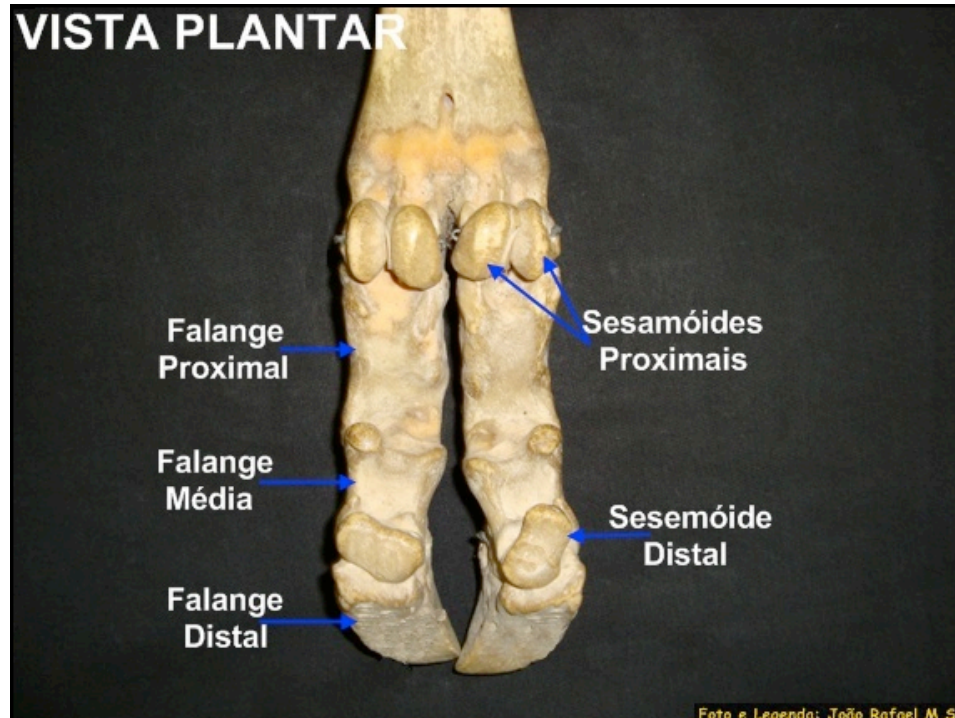


OSSO PNEUMÁTICO: : apresenta uma ou mais cavidades, de volume variável, revestidas de mucosa e contendo ar. Estas cavidades recebem o nome de sinus ou seio. Os ossos pneumáticos estão situados no crânio: frontal, maxila, temporal, etmóide e esfenóide.





OSSO SESAMÓIDE se desenvolve na substância de certos tendões ou da cápsula fibrosa que envolve certas articulações. os primeiros são chamados intratendíneos e os segundos Peri articulares. A patela é um exemplo típico de osso sesamóide intratendíneo. Assim, estas duas categorias adjetivam as quatro principais: o osso frontal, por exemplo, é um osso plano, mas também pneumático; o maxila é irregular, mas também pneumático, a patela é um osso curto, mas é, também um sesamóide (por sinal, o maior sesamóide do corpo).



### ESTRUTURA DOS OSSOS

#### ARQUITETURA ÓSSEA:

**Substância compacta:** são áreas dos ossos constituídas por uma série de lamelas concêntricas

que apresentam canas no seu interior. São responsáveis pela resistência dos ossos.

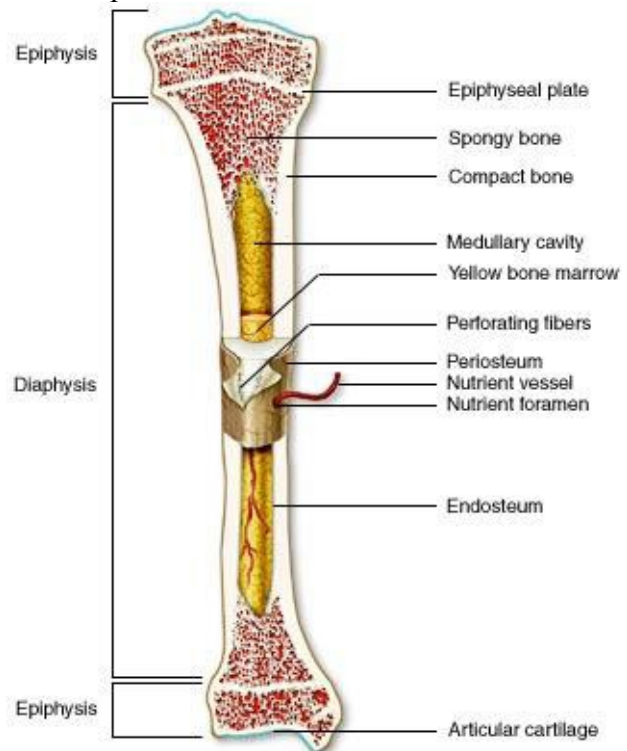
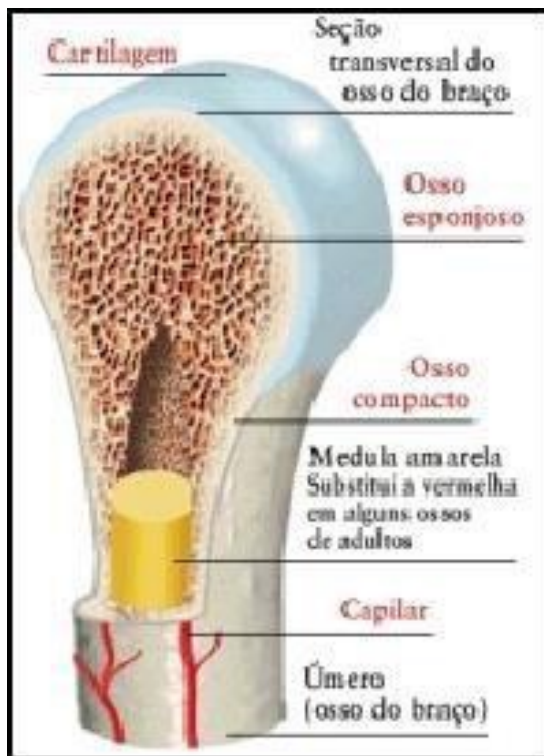
**Disposição topográfica:** nos ossos longos, alongados, planos, curtos e irregulares.

- **Substância esponjosa:** são áreas dos ossos constituídas por traves ósseas dispostas em forma de rede. São responsáveis por certa elasticidade dos ossos.

– **Tipos:**

- Tubular.
- Reticular.

**2.2 – Teoria trajetorial:** “a substância esponjosa de um dos ossos articulados tem as suas traves ósseas alteradas conforme a mudança da pressão exercida pelo outro osso.



**Periosteio:** é o tecido conjuntivo que envolve o osso externamente, com exceção das superfícies articulares.

– **Camadas:**

- Fibrosa (saco periosteio): é a camada mais externa, que forma um saco fibroso que envolve o osso.
- Osteogênica: é a camada mais interna, que tem função osteogênica, permitindo o crescimento ósseo em espessura. Sua responsabilidade é formar o calo ósseo na recomposição das fraturas.

**Endosteio:** é a camada de tecido conjuntivo que reveste o canal medular dos ossos.

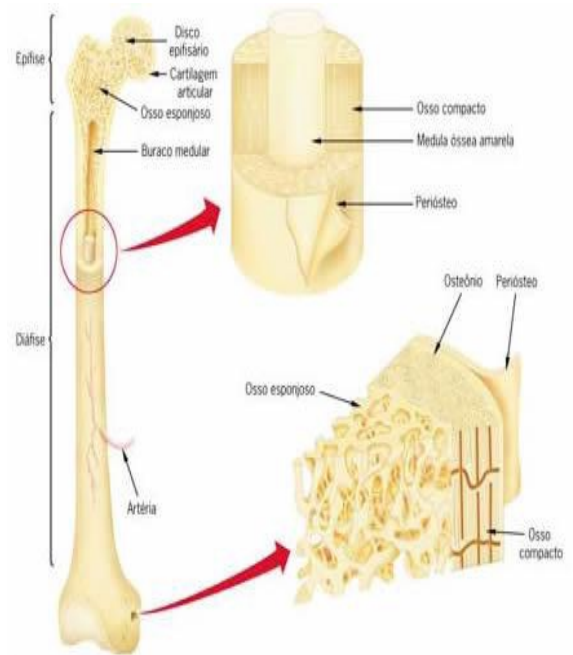
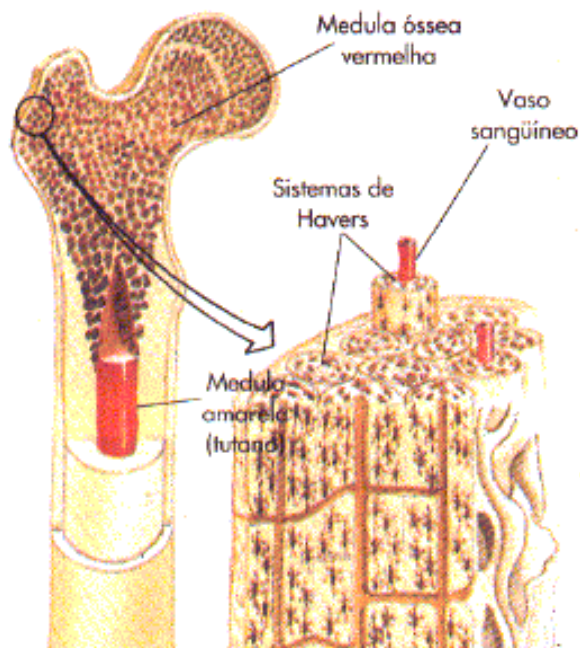
### Medula Óssea

É o tecido conjuntivo situado dentro dos ossos capaz de produzir células sanguíneas.

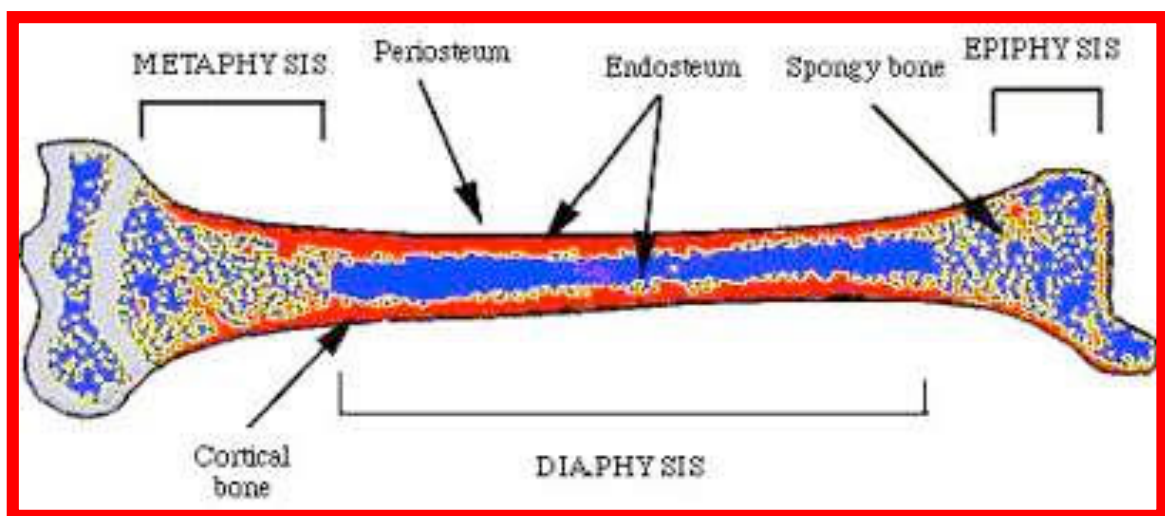
– **Tipos:**

- + Medula óssea rubra ou vermelha: é a medula óssea produtiva.
- + Medula óssea flava ou amarela: tecido conjuntivo gorduroso que substitui a medula vermelha.





Característica de um osso longo:



### CARACTERÍSTICAS ÓSSEAS:

1. **Dureza:** substâncias minerais.
2. **Elasticidade:** substâncias orgânicas.
3. **Erosão:** retirada de sais minerais pelo próprio organismo.
4. **Coloração:** branco amarelado.

### ELEMENTOS DESCRITIVOS:

#### 1. Saliências:

- 1.1 – **Articulares (encaixe para articular):** cabeça, capítulo, tróclea e côndilos.
- 1.2 – **Não articulares (fixação de músculos e ligamentos):** tubérculo,

tuberosidade, trocânter, espinha e linha.

## 2. Depressões:

2.1 – **Articulares (encaixe):** cavidades e fôveas.

2.2 – **Não articulares (apoio de estruturas):** fossa, impressão e sulco.

## 3. Aberturas:

3.1 – **Forame:** orifício de passagem.

3.2 – **Meato:** orifício que não é contínuo.

## FUNÇÕES:

✚ **Mecânicas:** alavanca biológica, conformação do corpo e sustentação de partes moles.

✚ **Biológicas:** produção de células sanguíneas e depósito de íons Ca e P.

## 1. Constituição de um Osso:

- **Periosteio:** tecido conjuntivo fibroso que reveste a superfície externa do osso, exceto as superfícies articulares. (que são revestidas por cartilagem hialina).

- **Endosteio:** tecido conjuntivo delicado que reveste as cavidades do osso, incluindo os espaços e cavidades medulares.

- **Tecido Ósseo Esponjoso:** formado por trabéculas ósseas, que delimitam os espaços intercomunicantes ocupados pela medula óssea.

- **Tecido Ósseo Compacto:** É uma massa sólida, onde predomina o cálcio em sua composição, na qual os espaços só são visíveis ao microscópio.

- **Medula Óssea:** Estrutura mole que preenche as pequenas cavidades de tecido esponjoso e que nos ossos longos está contida numa cavidade central chamada cavidade medular. Compreende dois tipos:

**Medula Óssea Amarela:** é encontrada na diáfise dos ossos longos, é composta de tecido conjuntivo formado por células adiposas.

**Medula Óssea Vermelha:** localiza-se nas epífises de certos ossos longos, ricamente vascularizada, consiste em células sanguíneas e suas precursoras.

- Tem como função a formação de diversas células sanguíneas: eritrócitos ( transporte de oxigênio), leucócitos ( glóbulos brancos, responsáveis pela defesa do organismo), megacariócitos ( células com núcleo grande, cujos fragmentos formam as plaquetas, que, são necessárias na coagulação sanguínea.

## Células Ósseas:

- **Osteoblastos:** atuam na síntese da matriz óssea

- **Osteoclasto:** atuam na reabsorção óssea

- **Osteócito:** são as células do osso maduro.

## Propriedades Físicas:

Os ossos são rígidos e elásticos. Resistem às forças de tensão e de pressão e podem suportar cargas estáticas e dinâmica muitas vezes maior que o peso do corpo.

A rigidez do osso resulta da deposição de uma complexa substância mineral na matriz orgânica, principalmente complexos de fosfato de cálcio que pertencem ao grupo mineral apatita.

O esqueleto dos vertebrados tem sido por vários anos, de muito interesse no que se diz respeito a pesquisadores e cientistas que o considera como sendo um sistema inerte, entretanto quando associado a outro sistema, é responsável pela locomoção, e qualquer outra atividade mecânica e física dos Vertebrados.

- **História evolutiva**
- **Adaptação ao meio**
- **Nutrição**
- **Costumes**
- **Seleção natural**
- **Esqueleto derivado do mesoderma**

**Aparecimento do exoesqueleto derivado do ectoderma (comum nos invertebrados)**

#### **CLASSIFICAÇÕES:**

**1. Esqueleto axial:** ossos da cabeça e da coluna vertebral, esterno e costelas.

**2. Esqueleto apendicular superior:** escápula, clavícula, úmero, rádio, ulna, carpos, metacarpos, falanges e sesamóides.

**3. Esqueleto apendicular inferior:** osso coxal (ílio, ísquio e púbis), fêmur, tíbia, fíbula, ossos do tarso e metatarsos, falanges e sesamóides.

### **OSSOS DO ESQUELETO AXIAL**

#### **I – CABEÇA:**

##### **1. Divisão:**

##### **1.1 – Crânio:**

1.1.1 – Ossos pares: parietais e temporais.

1.1.2 – Ossos Ímpares: frontal, etmóide, esfenóide e occipital.

##### **1.2 – Face:**

1.2.1 – Ossos pares: nasais, zigomáticos, lacrimais, palatinos e conchas nasais inferiores.

1.2.2 – Ossos Ímpares: vômer e mandíbula.

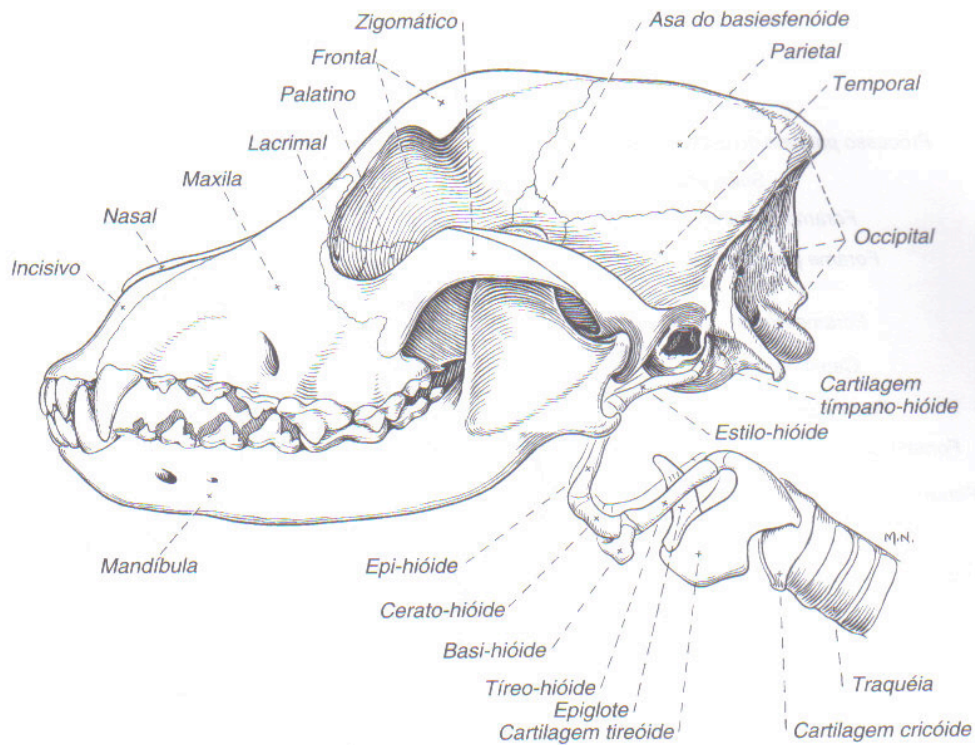
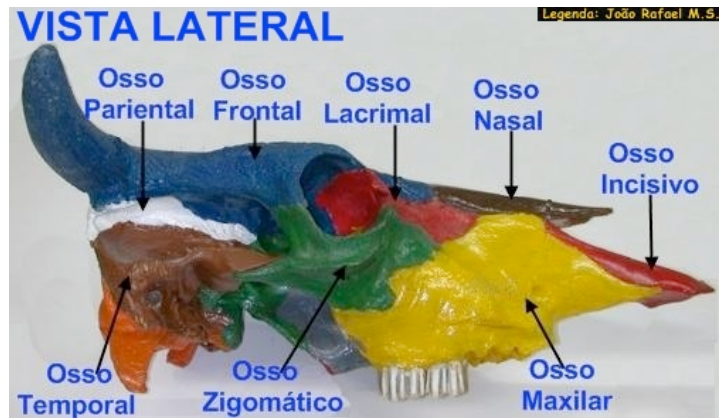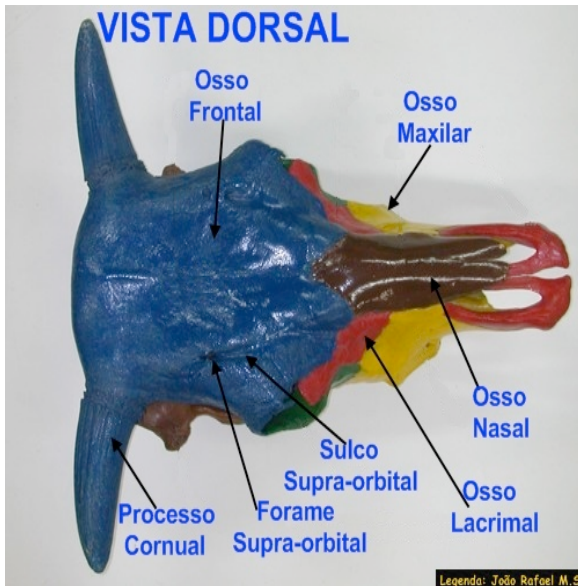


Fig. 196 Crânio, aparelho hióide e laringe, face lateral.

## 2. Acidentes ósseos vistos externamente:

### 2.1 – Norma frontal:

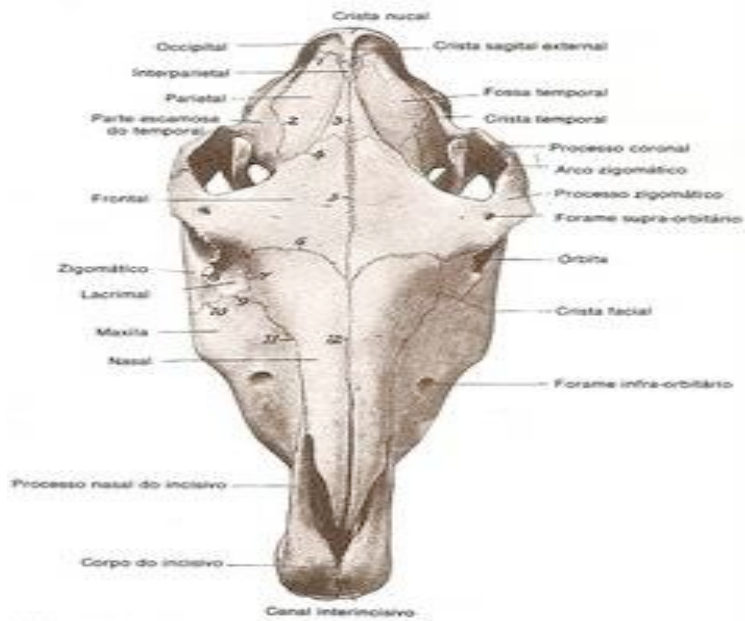
2.1.1 – Suturas: frontonasal, internasal, nasomaxilar, frontomaxilar, frontozigomática, maxilolacrimar e zigomaticomaxilar.

2.1.2 – Saliências: arco superciliar, margens supra- orbital e infra- orbital e espinha nasal anterior.

2.1.3 – Depressões: sutura frontonasal, incisura (ou forame) supra- orbital.

2.1.4 – Aberturas: órbita, forames infra-orbital e supra-orbital e abertura piriforme.





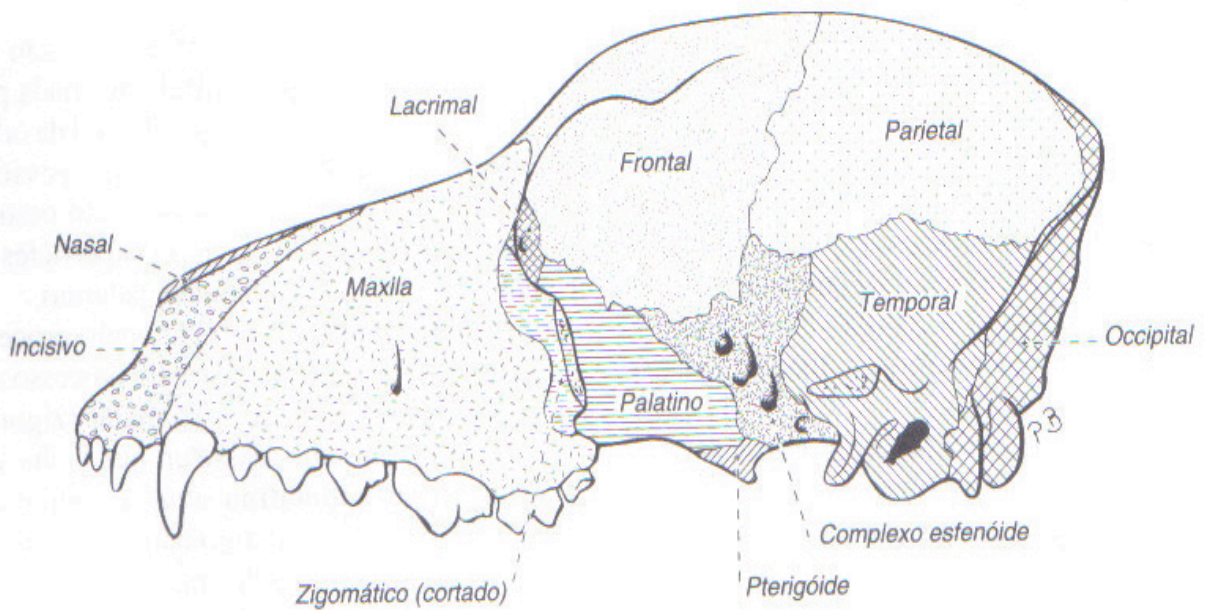
**2.2 – Norma lateral:**

2.2.1 – Suturas: frontozigomática, temporozigomática, zigomaticomaxilar, esfeno- escamosa, esfenofrontal, parietomastóidea, coronal, lambdóide, occipitomastóidea e nasomaxilar.

2.2.2 – Saliências: arco zigomático e processos mastóide e estilóide.

2.2.3 – Depressões: fossas temporal, infra-temporal e pterigóidea.

2.2.4 – Aberturas: poro acústico externo.

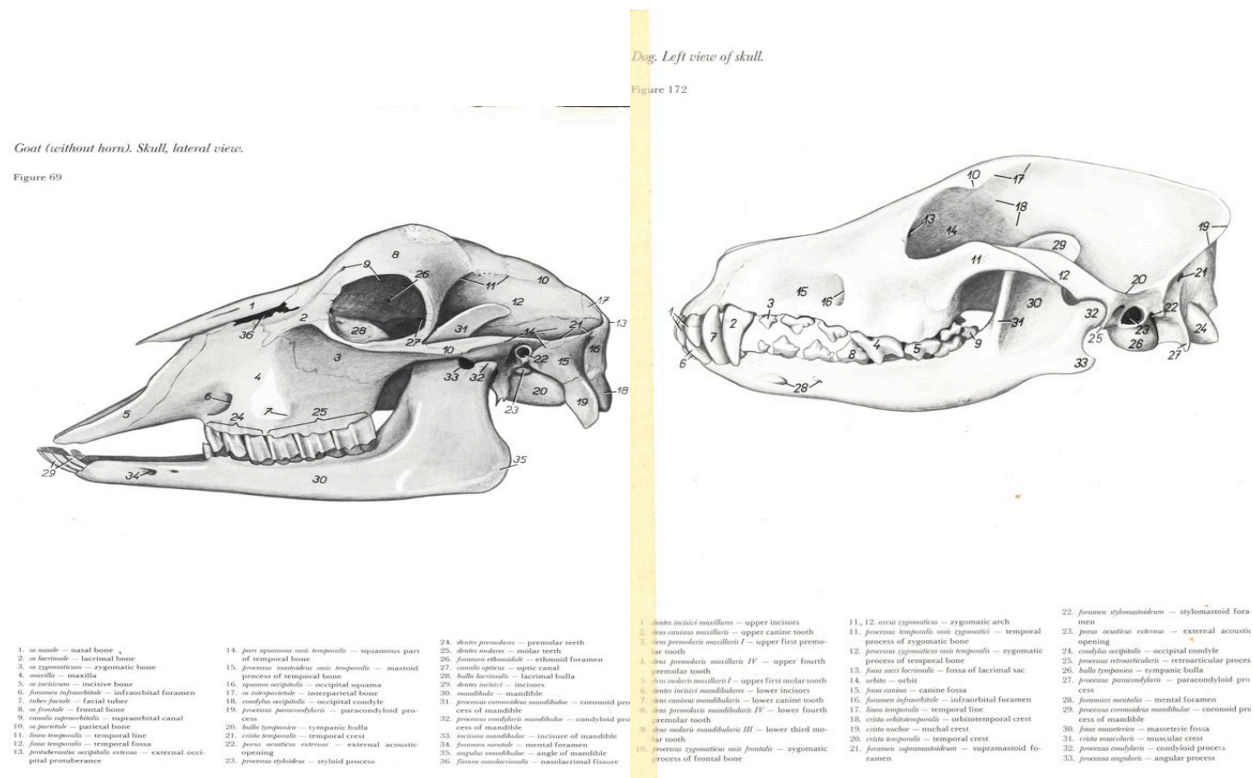


**Fig. 195** Ossos do crânio, face lateral, arco zigomático removido.

**CRÂNIO**

O crânio dos vertebrados constitui uma complexa estrutura que sustenta e protege os órgãos sensoriais, encéfalo e parte do sistema digestivo e respiratório.

A evolução dos animais tem provado que várias espécies tem se adaptado no decorrer do tempo no aspecto funcional causando mudanças morfológicas consideráveis nos animais, por exemplo, temos fusão entre ossos. Caprino, eqüino, e cão logo abaixo:



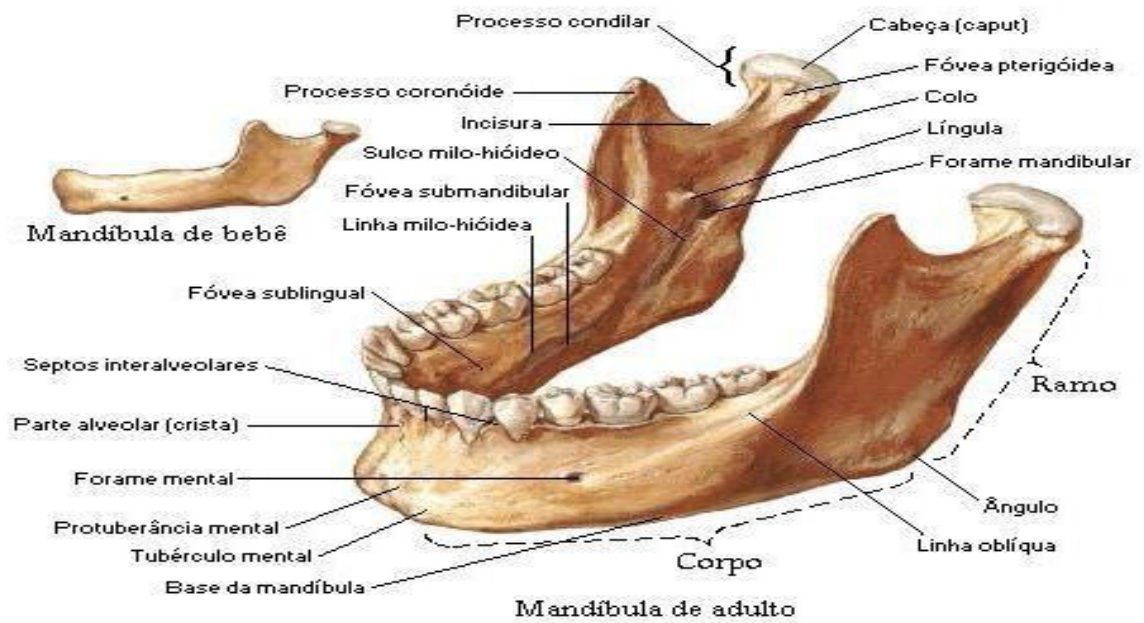
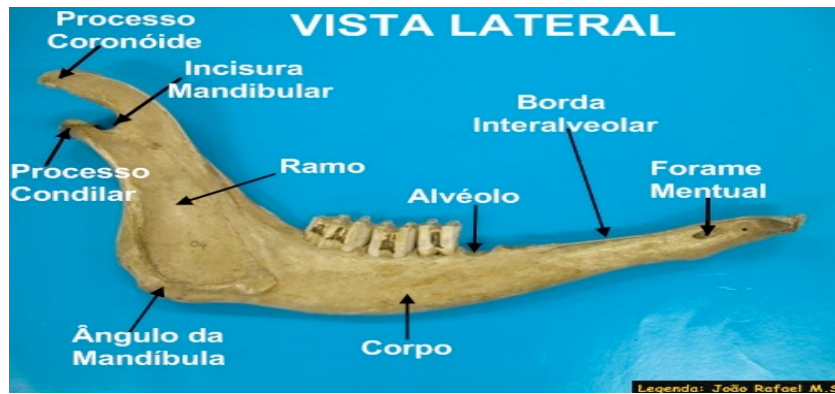### Mandíbula:

#### 1. Acidentes vistos externamente:

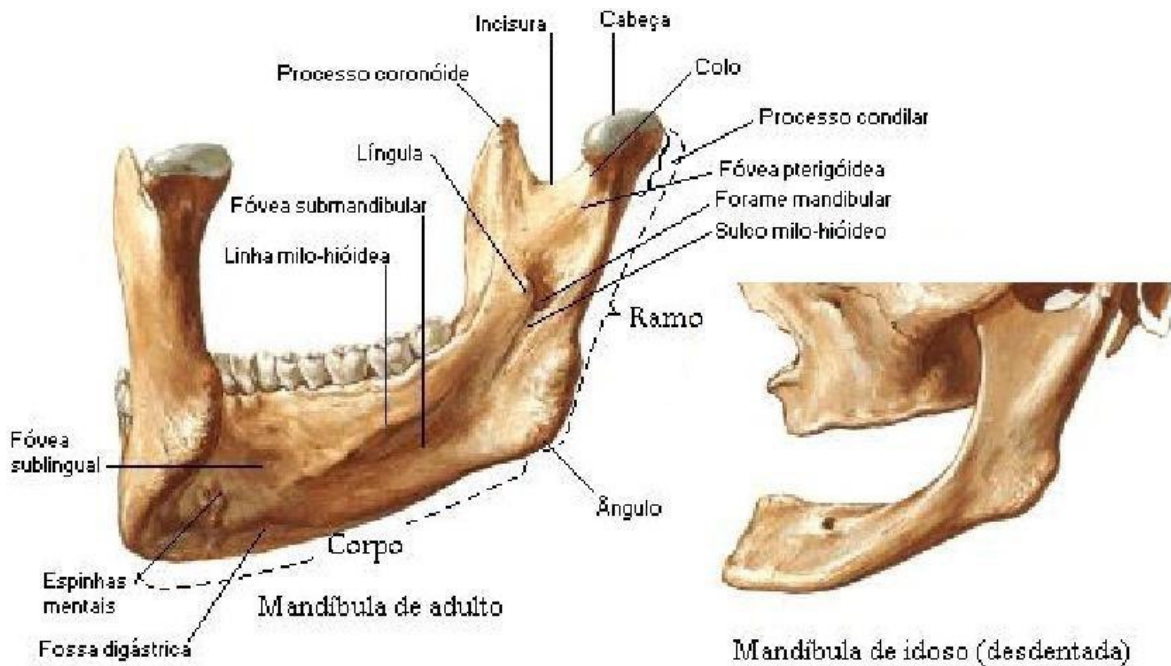
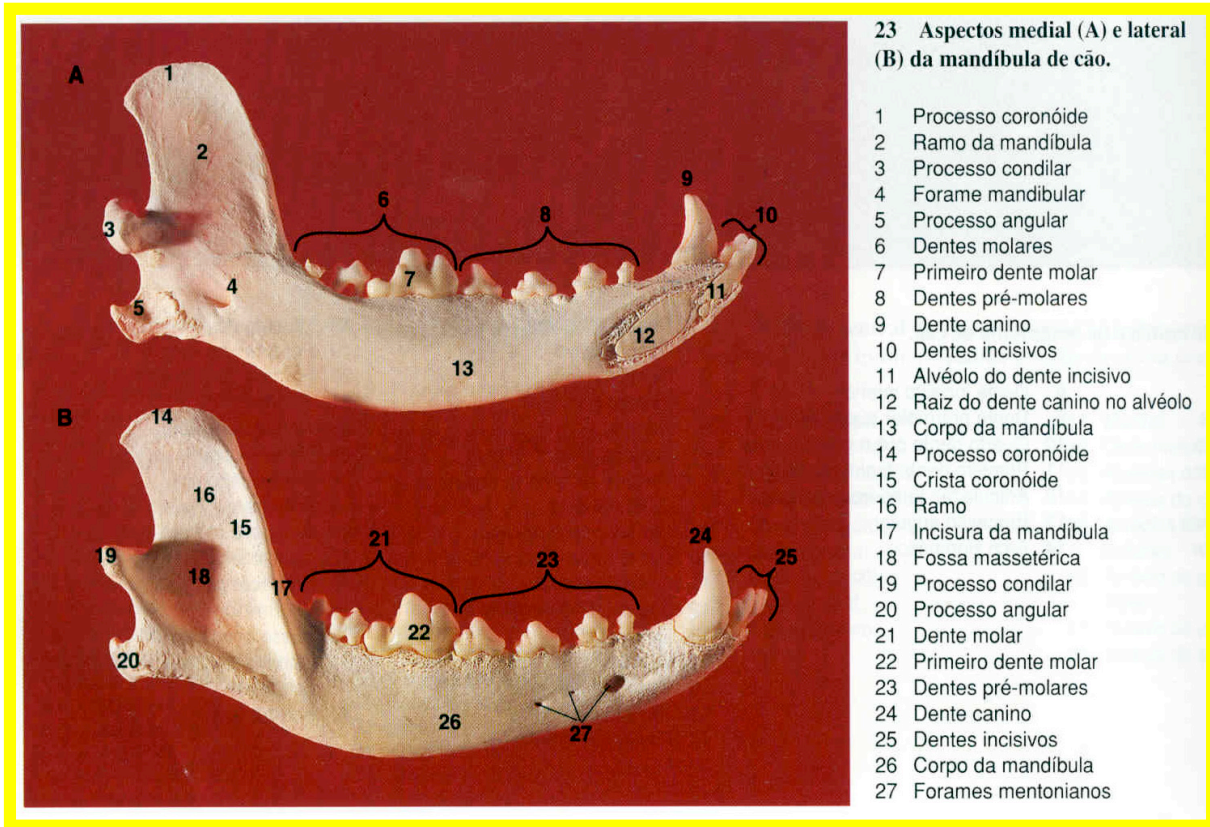
**1.1 – Saliências:** tuberosidades pterigóidea e massetéica, processo coronóide, linha oblíqua, forame mental, protuberância mental, tubérculo mental e cabeça.

**1.2 – Depressões:** incisura mandibular, fóvea pterigóidea, colo, alvéolos dentários e trigono retromolar.

**1.3 – Aberturas:** forame mental.







**OSSOS DA COLUNA VERTEBRAL:**

**1. Constituição da coluna vertebral:** sete vértebras cervicais, doze torácicas, cinco lombares, cinco sacrais e de numero variado entre as espécies, as coccígeas.

## 2. Características dos ossos da coluna vertebral:

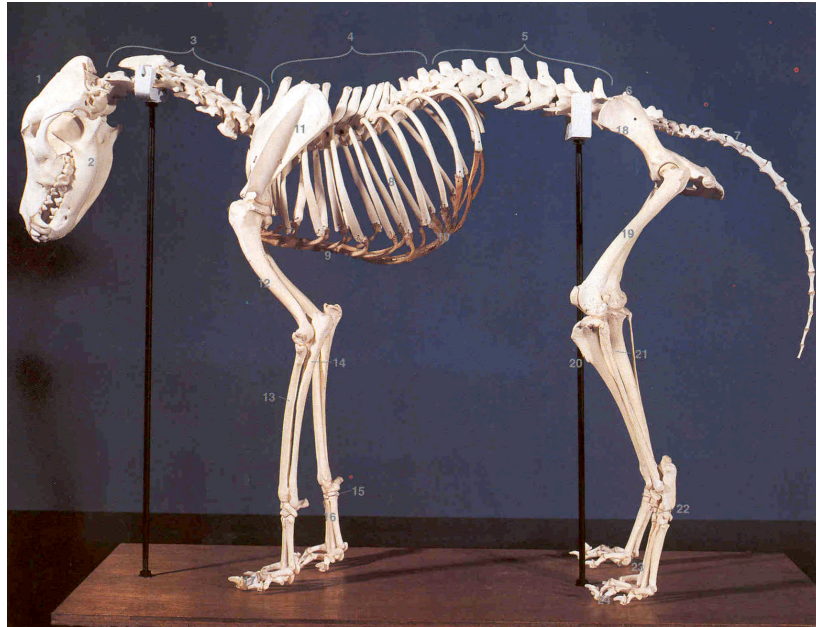
2.1 – Vértèbras cervicais: forames transversos.

2.2 – Vértèbras torácicas: fôveas costais.

2.3 – Vértèbras lombares: processos mamilares.

2.4 – Vértèbras sacrais: fundidas formam o sacro.

2.5 – Vértèbras coccígeas: fundidas formam o cóccix, região da calda dos animais.



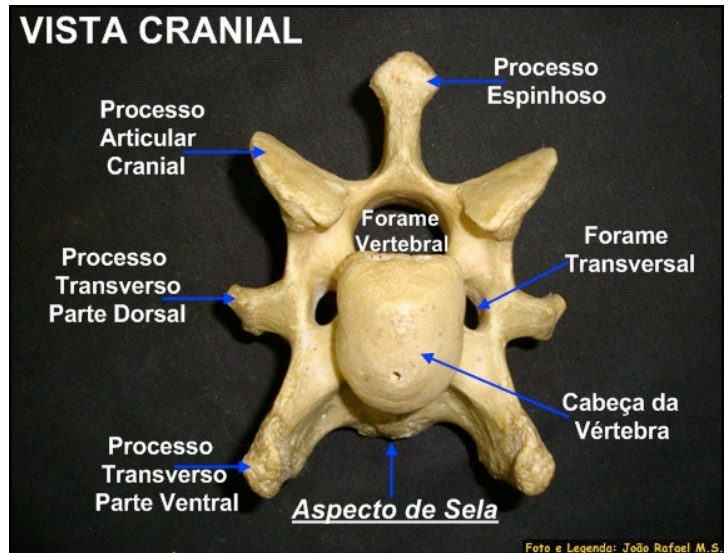
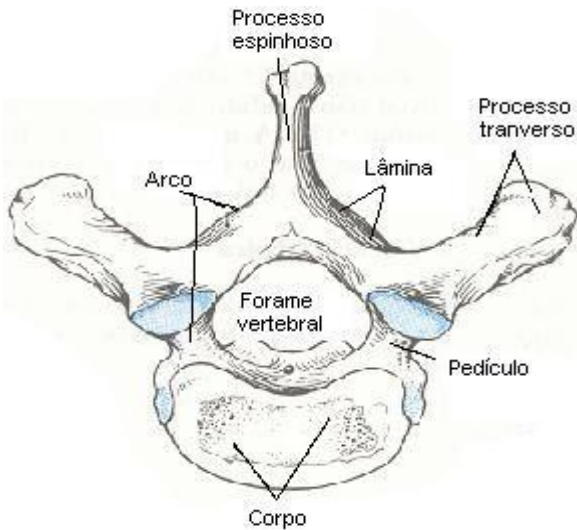
- Coluna vertebral constitui-se no principal órgão de sustentação longitudinal do corpo, estendendo-se desde a base do crânio até o final da cauda.
- Situada na linha média do corpo, formada por uma série de estruturas articuladas denominadas de vértebras, de formas diferenciadas.
- Dividida nas regiões cervical, torácica, lombar, sacra, coccígea e ou caudal.

Estrutura de uma vértebra: corpo, processo espinhoso, processo transverso, canal medular, superfície articular.

### Vértebra típica:

✚ **Constituintes:** corpo, arcos, lâminas, processos transversos, espinhosos e articulares (superiores e inferiores) e forame vertebral.





### Vértebras cervicais:

**Atlas:** é a primeira vértebra cervical.

Particularidades: forame transverso, tubérculo anterior, fôvea dentis e arcos anterior e posterior.

**Áxis:** é a segunda vértebra cervical.

Particularidades: forame transverso e processo odontóide.

### 3° à 6° vértebras cervicais:

Particularidades: forame transverso. O processo espinhoso é bífido nos seres humanos.

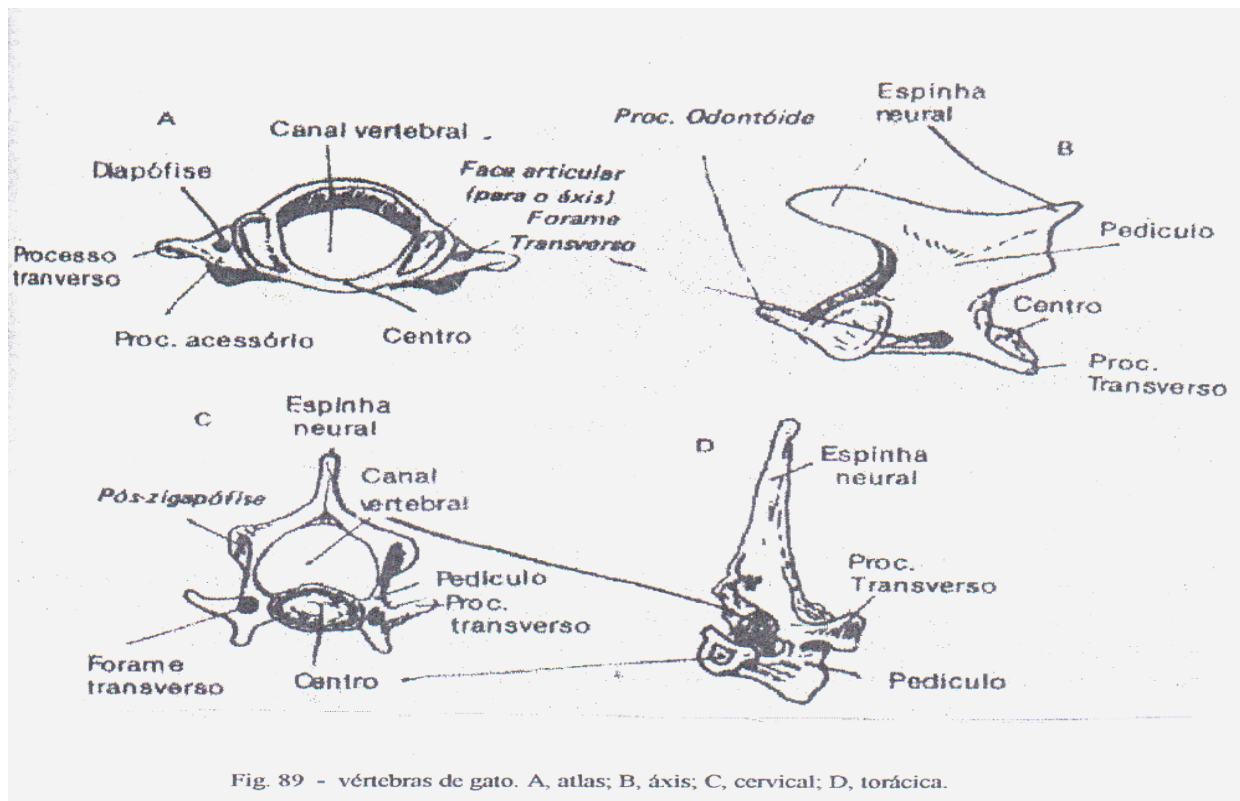


Fig. 89 - vértebras de gato. A, atlas; B, eixo; C, cervical; D, torácica.

### Vértebras torácicas:

– **Particularidades:** fôveas costais no corpo e nos processos transversos, corpo arredondado e processos espinhosos afilados.

### Vértebras lombares:

– **Particularidades:** processos mamilares, corpo em forma de rim, forame vertebral triangular e processo espinhoso quadrangular.

**Vértebras sacrais:**

– **Face pélvica:** linhas transversas, forames sacrais ventrais e promontório.

– **Face dorsal:** cristas sacrais mediana, intermédias e laterais, forames sacrais dorsais, sacral, cornos sacrais, tuberosidade sacral e superfícies auriculares.

**Vértebras coccígeas: variáveis entre as espécies.**

## ESTERNO

**1. Constituição:** corpo, esternébras, manúbrio e processo xifóide.

**2. Elementos descritivos:** incisura jugular, incisuras claviculares e costais e ângulo esternal

## COSTELAS

**1. Classificação:**

**1.1 – Verdadeiras ou esternais:** são os sete primeiros pares. Ligam-se diretamente ao esterno através de suas cartilagens costais.

**1.2 – Falsas ou asternais:** são os três pares seguintes. Suas cartilagens fundem-se na cartilagem costal da última costela verdadeira.

**1.3 – Flutuantes:** são os dois últimos pares. Não possuem cartilagens.

**2. Elementos descritivos:** cabeça, colo, corpo, tubérculo, extremidade esternal e cartilagens costais.

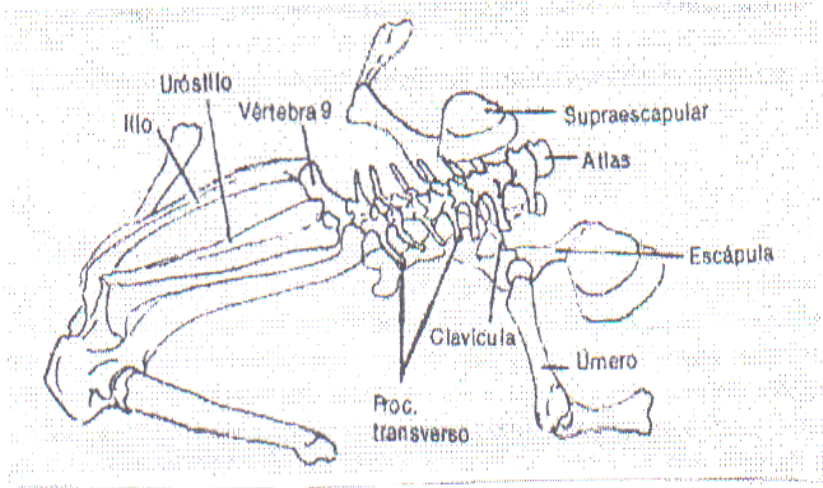


Fig. 91 - Esqueleto de sapo, evidenciando o t tronco, a coluna vertebral e os processos transversos.

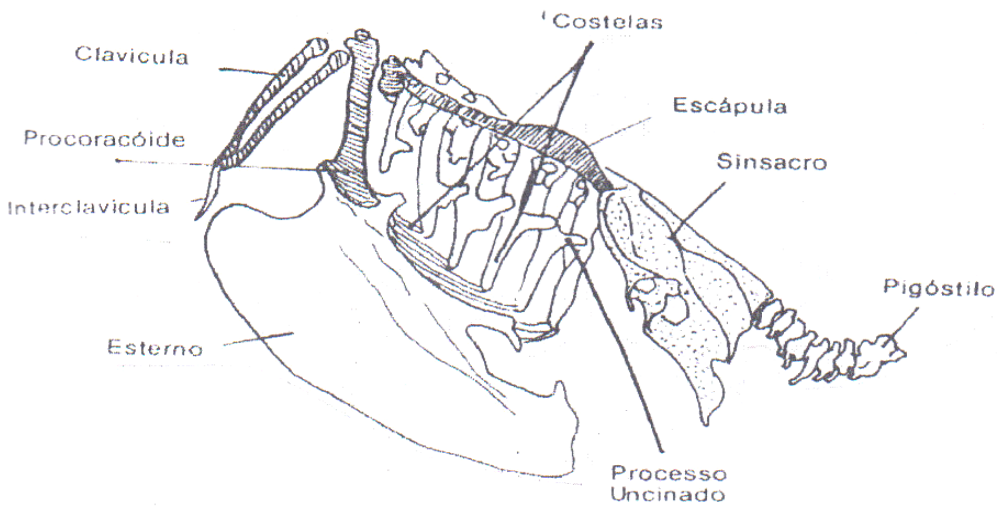
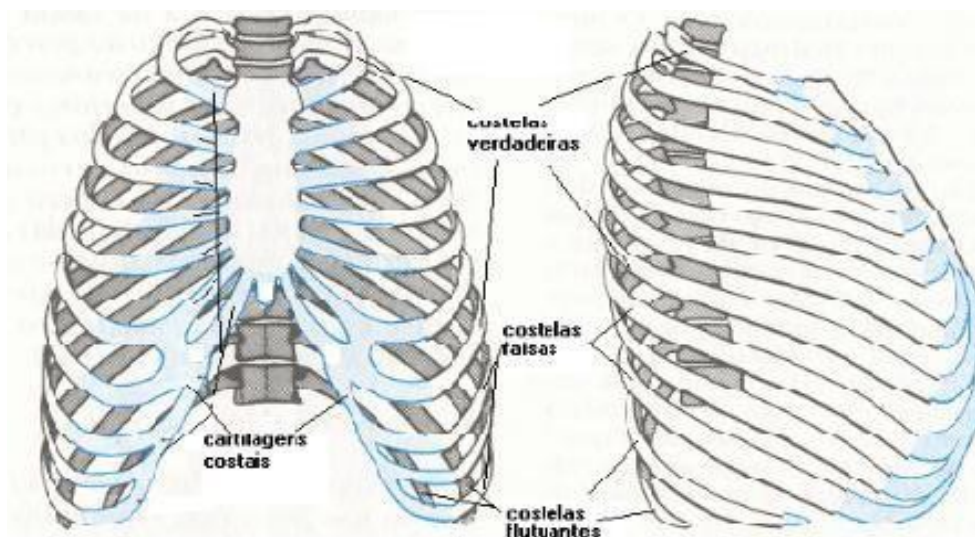


Fig. 98 - esqueleto do tronco de pombo (vista lateral), Evidenciando as costelas, processo uncinado e sinsacro.



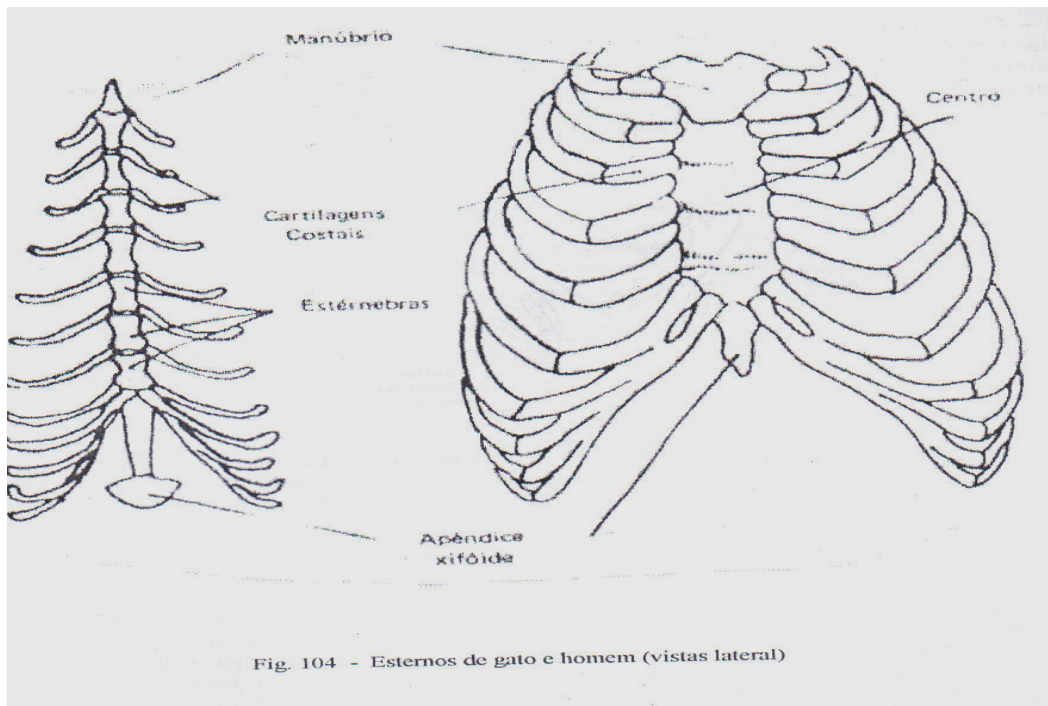
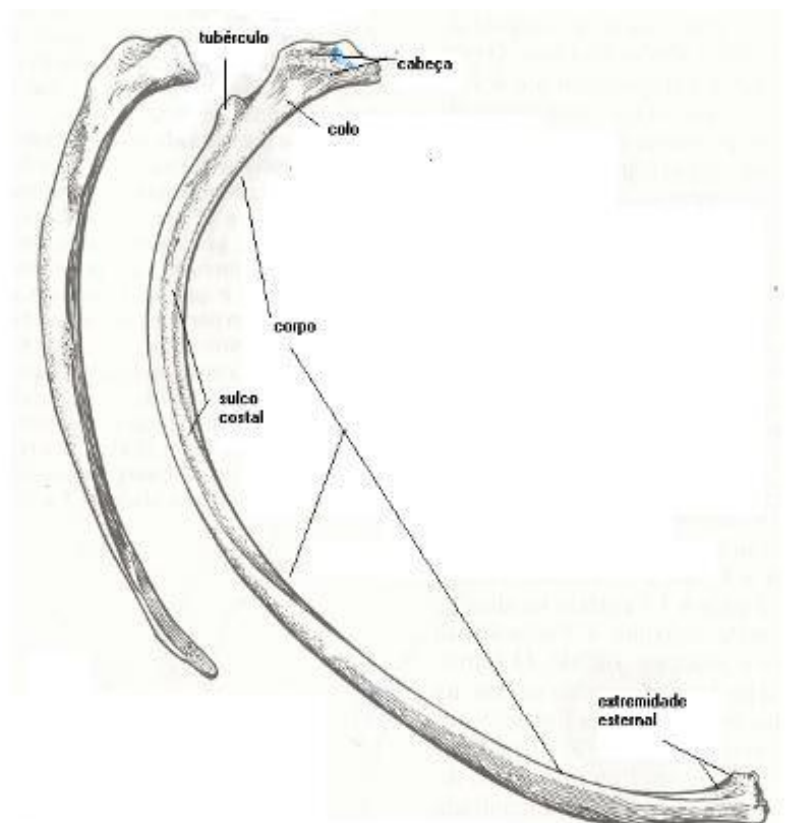
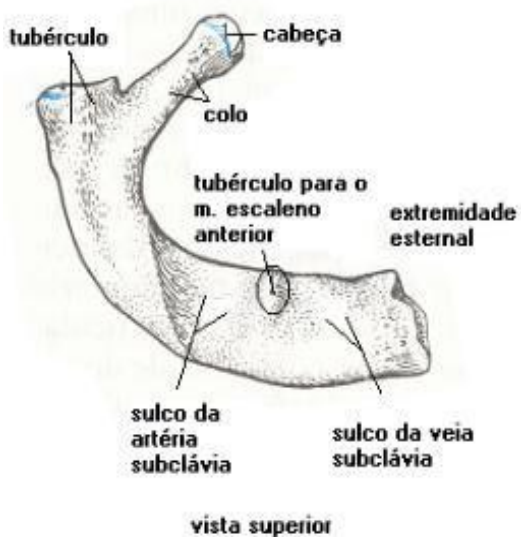

Fig. 104 - Esternos de gato e homem (vistas lateral)



## OSSOS DO ESQUELETO APENDICULAR SUPERIOR

### I – DIVISÃO

1. **Cintura escapular:** clavícula e escápula, clavícula presente nas aves e alguns primatas.
2. **Parte livre:** úmero, rádio, ulna, ossos do carpo, do metacarpo e falanges dos dedos.

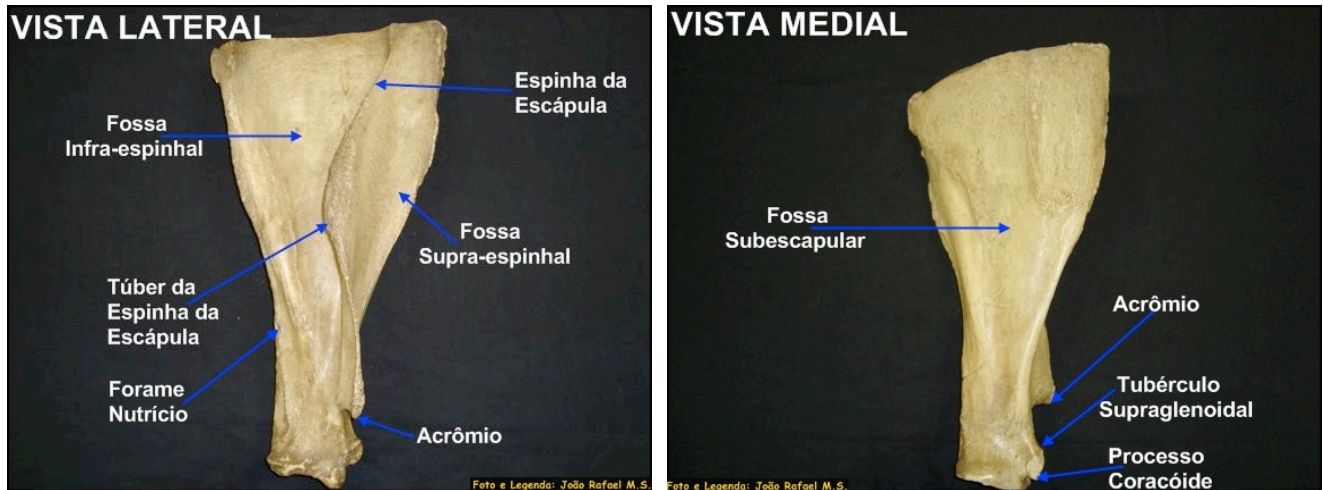
### II – CLAVÍCULA



**1. Constituintes:** extremidades esternal e acromial, tubérculo conóide, linha trapezóide, sulco do músculo subclávio e impressão do ligamento costoclavicular.

### III – ESCÁPULA

**1. Constituintes:** bordas superior, medial e lateral; ângulos superior, inferior e lateral; faces anterior (costal) e posterior; espinha; fossas supra e infra-espinhais e subescapular; acrômio; colo; tubérculos supra e infra-glenóideos; processo coracóide; cavidade glenóide e incisuras espi noglenóide e da escápula.

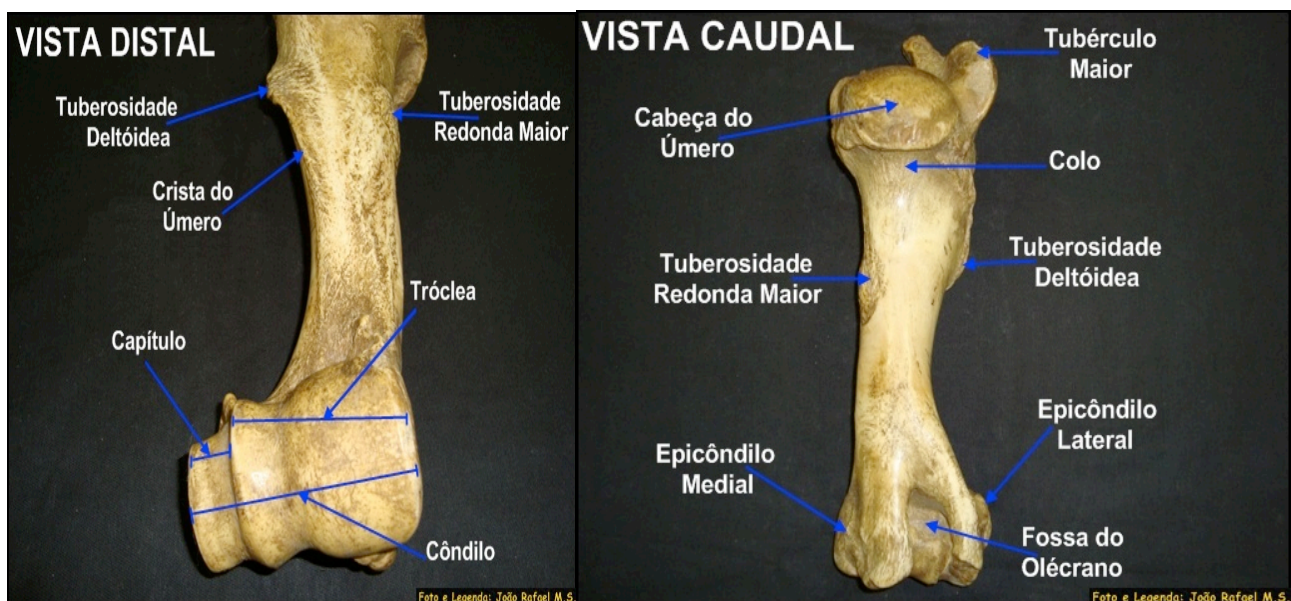


### IV – ÚMERO

**1. Epífise proximal:** cabeça, colos anatômico e cirúrgico, tubérculos maior e menor, sulco intertubercular e cristas dos tubérculos maior e menor.

**2. Corpo:** tuberosidade deltóidea e sulco do nervo radial.

**3. Epífise distal:** tróclea, capitulo, fossas radial, coronóidea e do olécrano, sulco para o nervo ulnar e epicôndilos lateral e medial.



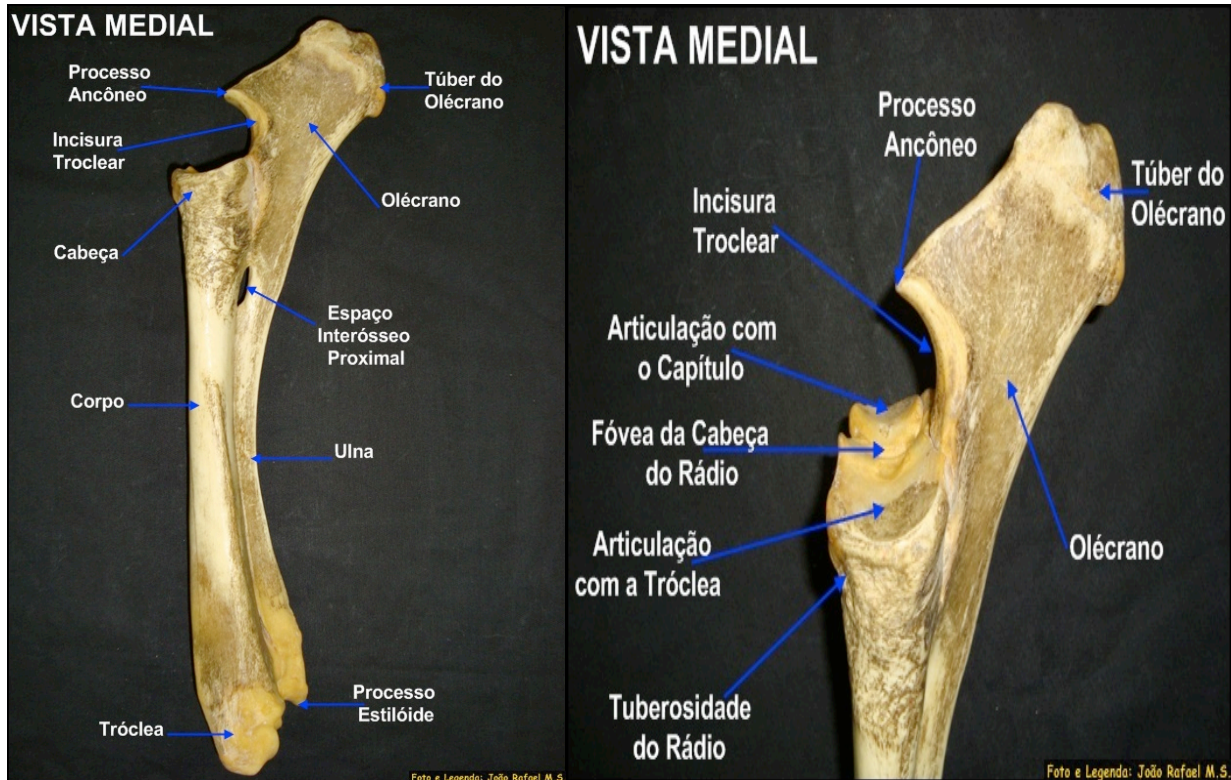


## V – RÁDIO

1. **Epífise proximal:** cabeça, fóvea da cabeça, circunferência articular e colo.
2. **Corpo:** tuberosidade radial e margem interóssea.
3. **Epífise distal:** processo estilóide, incisura ulnar e face cárpica articular.

## VI – ULNA

1. **Epífise proximal:** olécrano, processo coronóide e incisuras troclear e radial.
2. **Corpo:** tuberosidade ulnar e margem interóssea.
3. **Epífise distal:** cabeça e processo estilóide.



## VII – OSSOS DO CARPO

## VIII – OSSOS DO METACARPO

## IX – FALANGES



### VISTA DORSAL

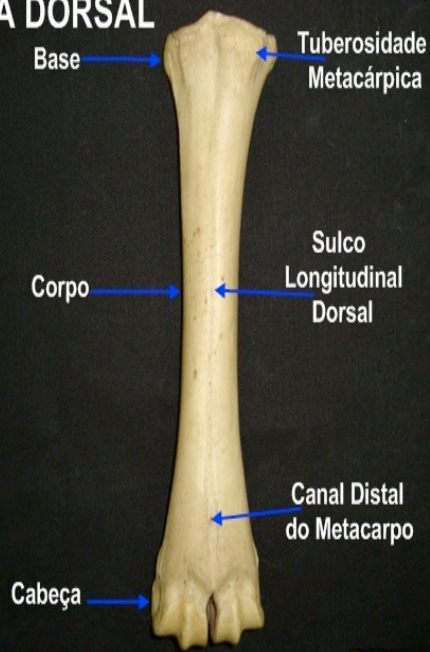


Foto e Legenda: João Rafael M.S.

### VISTA PALMAR

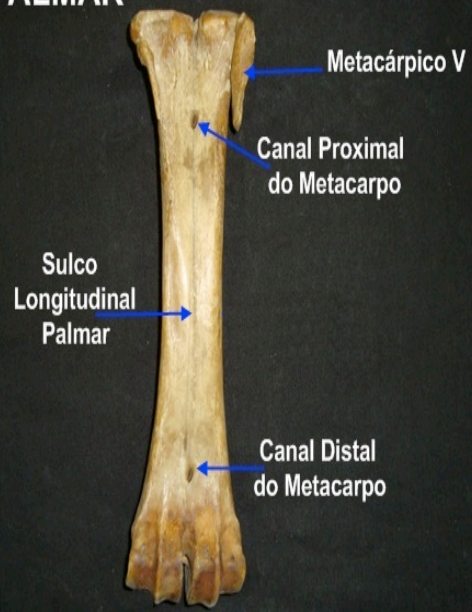
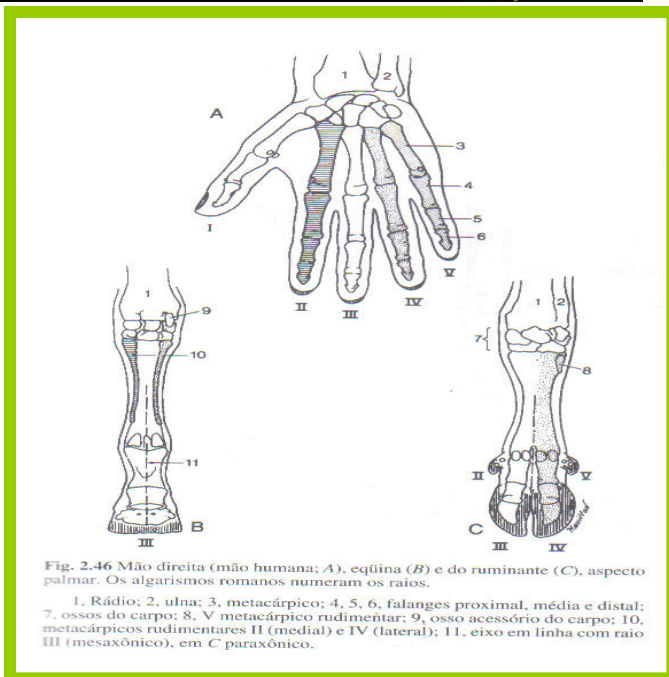
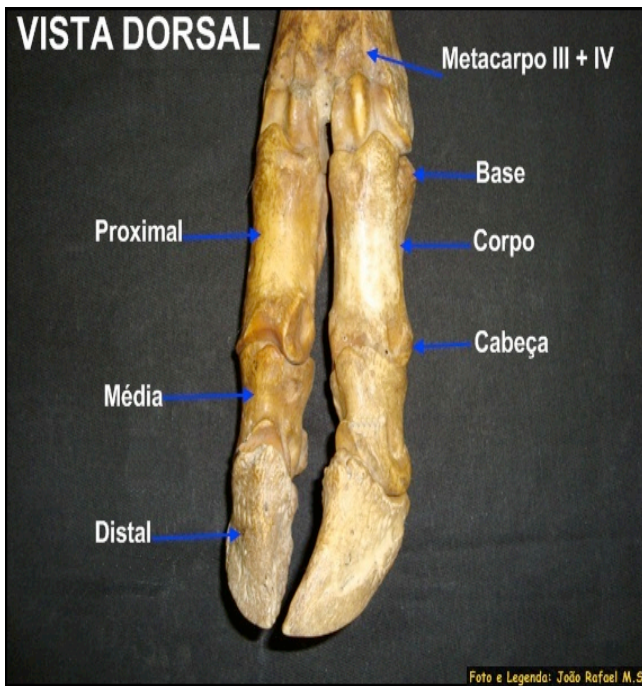


Foto e Legenda: João Rafael M.S.





## OSSOS DO ESQUELETO APENDICULAR INFERIOR

### I – DIVISÃO

**1. Cintura pélvica:** osso coxal

**2. Parte livre:** fêmur, tíbia, fibula, patela, ossos do tarso, do metatarso e falanges dos dedos.

### II – OSSO COXAL

#### 1. Divisão:

##### 1.1 – Ílio:

1.1.1 – Constituintes: linhas glúteas superior, média e inferior, espinhas ilíacas ânterosuperior, ântero-inferior, pósterio-superior e pósterio-inferior, superfície auricular e crista ilíaca.

##### 1.2 – Ísquio:

1.2.1 – Constituintes: espinha isquiática, incisuras isquiáticas maior e menor, túber isquiático, arco isquiático, forame obturador e linha terminal.

**1.3 – Púbis:**

1.3.1 – Constituintes: sínfise púbica, tubérculo púbico, linha pectínea e forame obturado.

**1.4 – Acetábulo:** é a cavidade articular do osso coxal formado pelo ílio, ísquio e púbis.

1.4.1 – Constituintes: face semilunar, fossa acetabular e incisura acetabular.

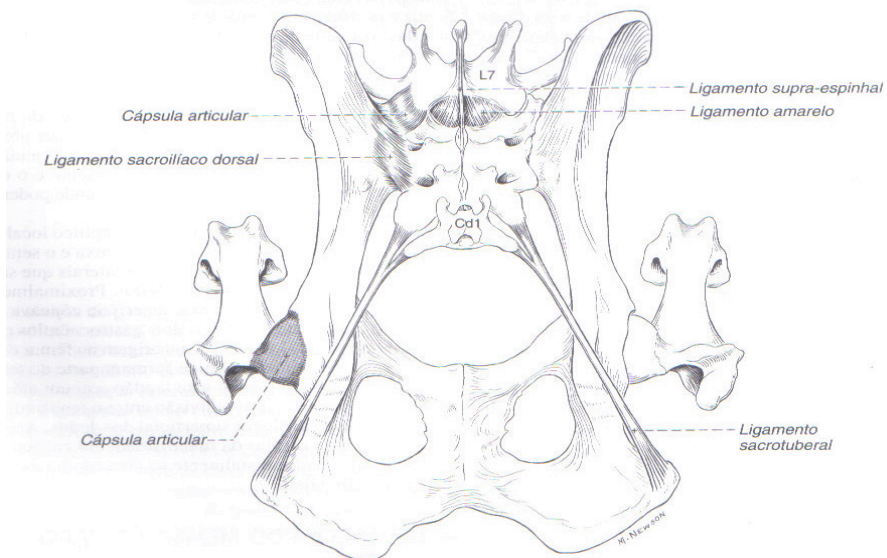
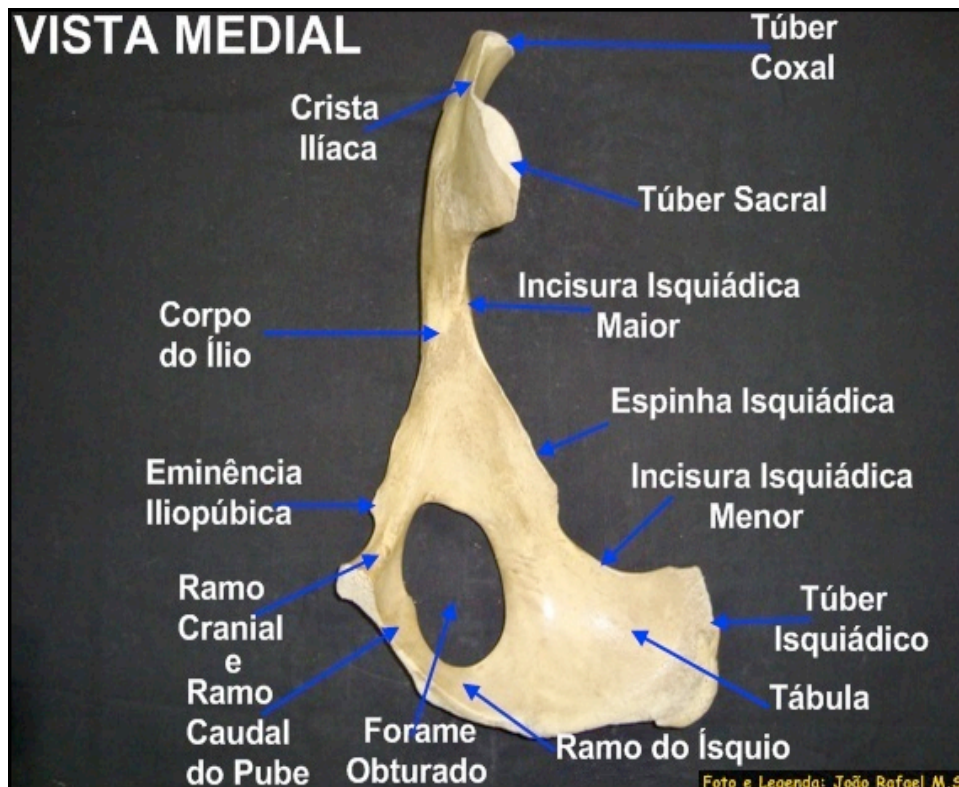
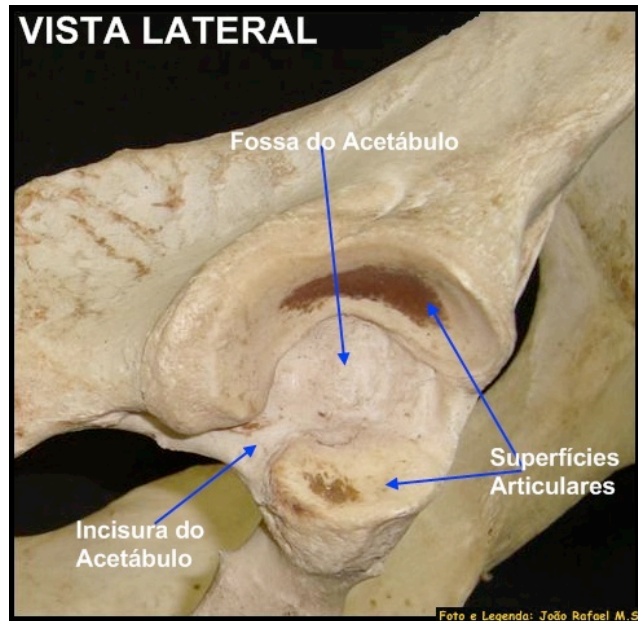
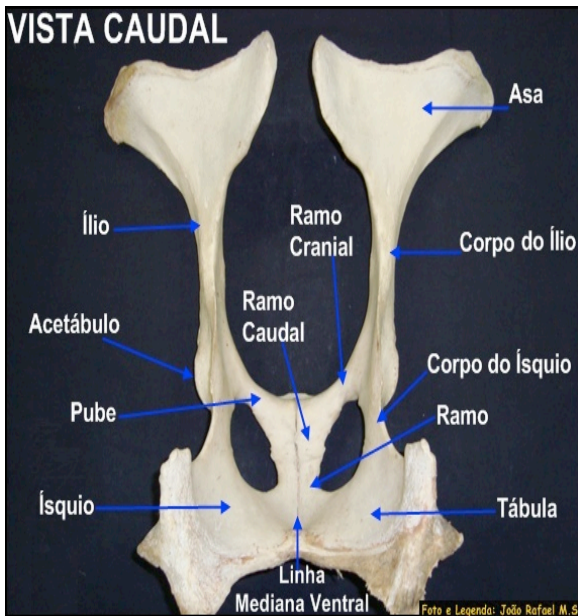

Fig. 59 Ligamentos da pelve, face dorsal.





### III – FÊMUR

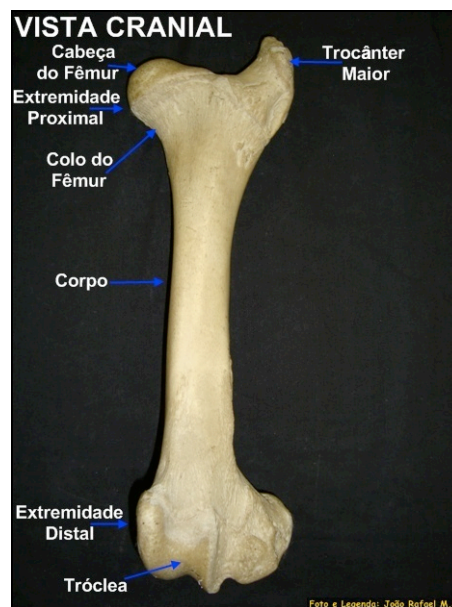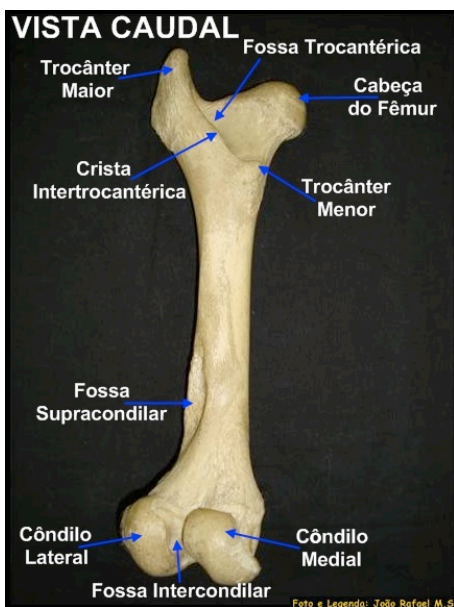
- 1. Epífise proximal:** cabeça, fôvea da cabeça, colo, trocânter maior e menor, linha intertrocanterica e fossa trocantérica.
- 2. Corpo:** linha pectínea, tuberosidade glútea e linha áspera.
- 3. Epífise distal:** côndilos lateral e medial, epicôndilos lateral e medial, tubérculo adutor, face patelar e fossa intercondilar.

### IV – PATELA

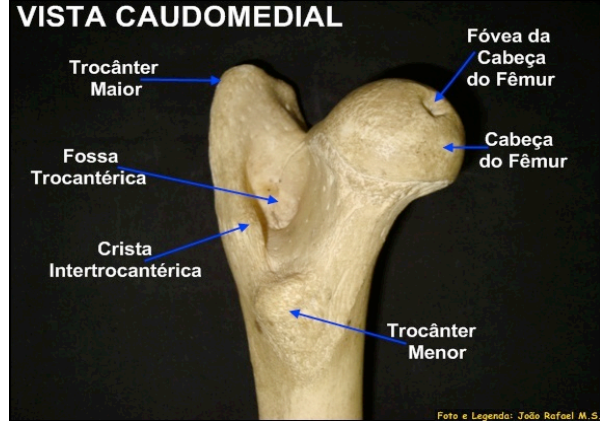
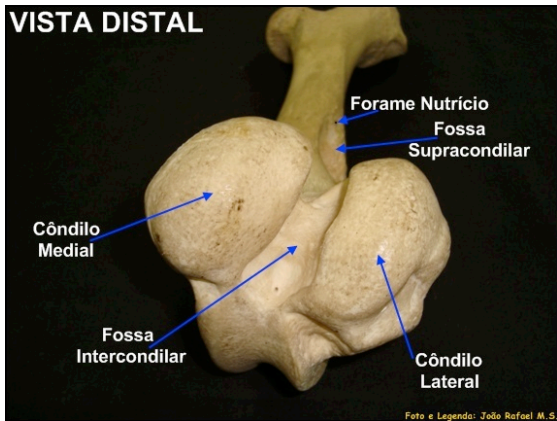
- 1. Constituintes:** ápice, base e faces articulares lateral e medial.

### V – TÍBIA

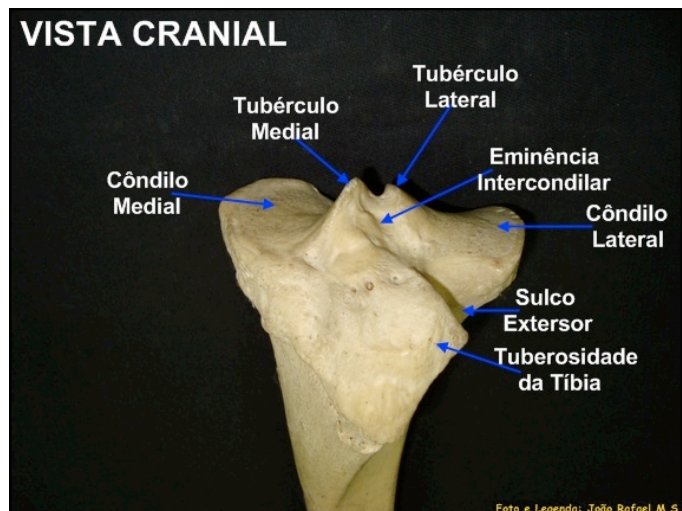
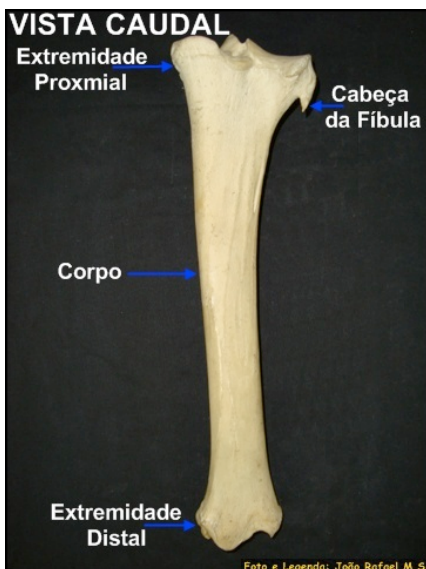
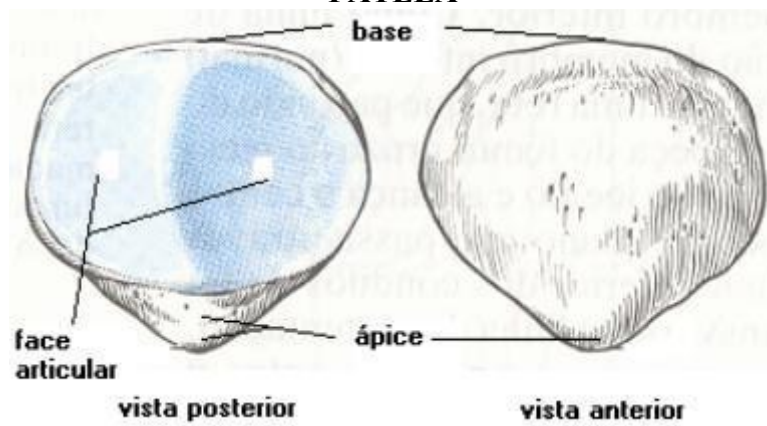
- 1. Epífise proximal:** côndilos lateral e medial, eminências intercondíleas e tuberosidade da tíbia.
- 2. Corpo:** linhas do músculo sóleo e margem interóssea.
- 3. Epífise distal:** maléolo medial, face articular, incisura fibular e sulco maleolar.





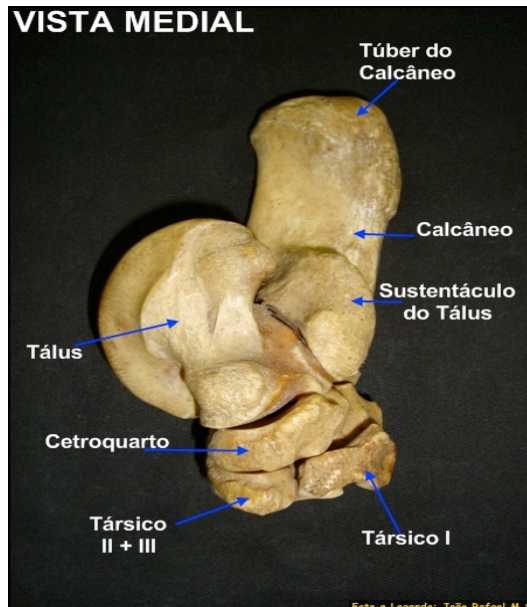
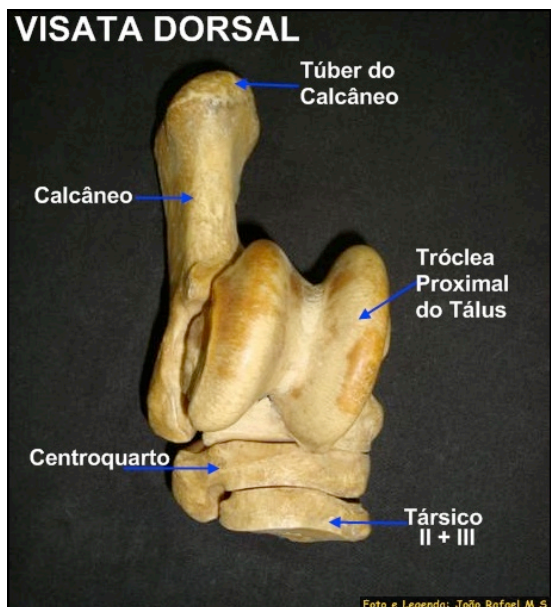
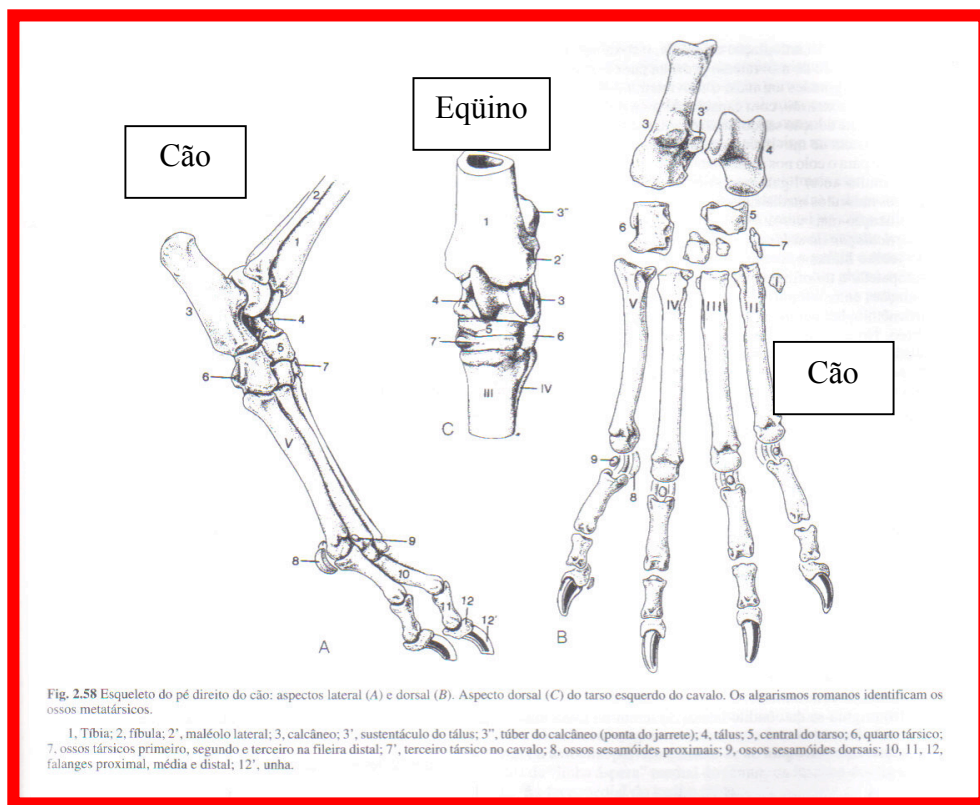


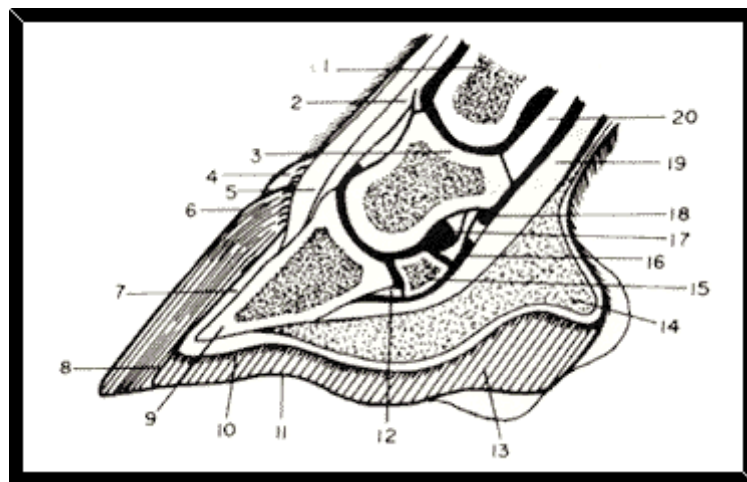
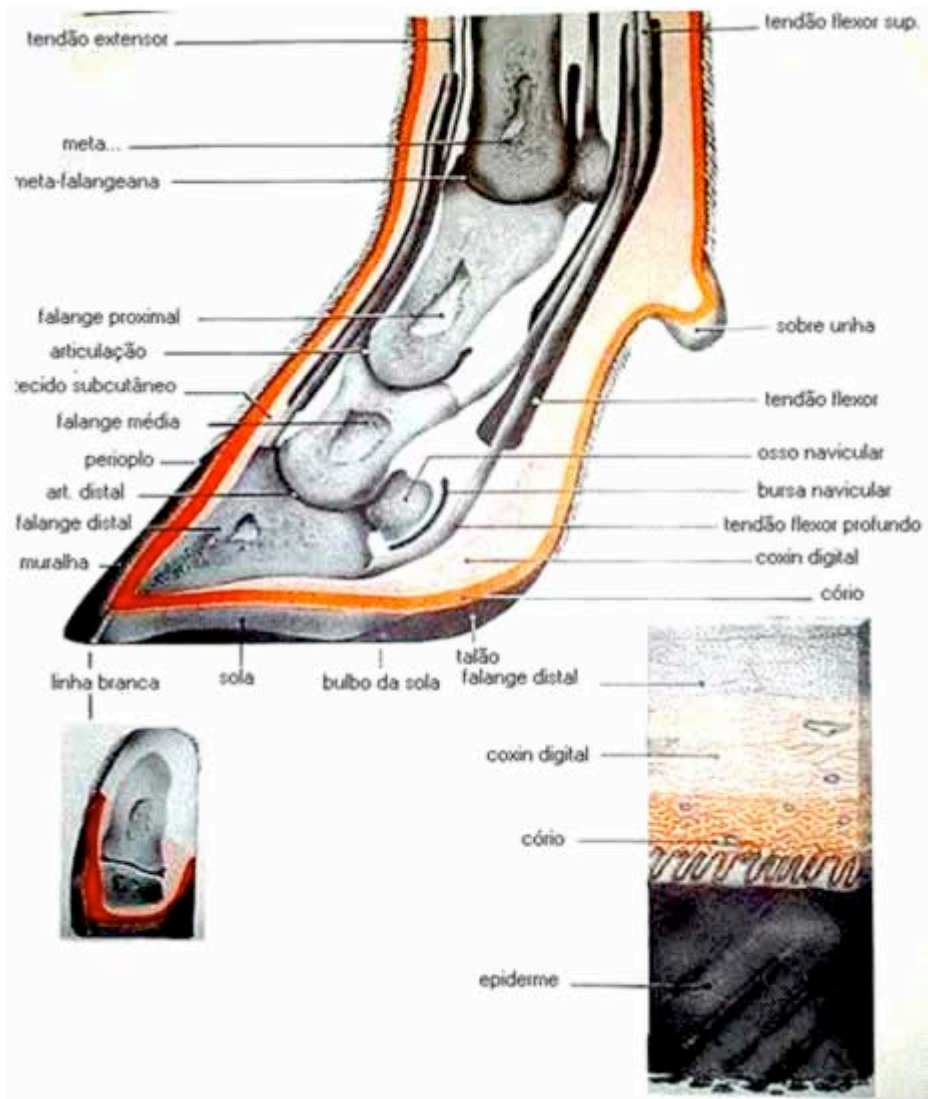
**PATELA**



- VII – OSSOS DO TARSO
- VIII – OSSOS DO METATARSO
- IX – FALANGES

# TARSO / METATARSO / SESAMÓIDES / FALANGES





## SISTEMA MUSCULAR

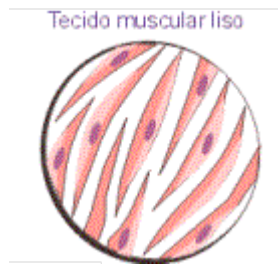
O tecido muscular é de origem mesodérmica, sendo caracterizado pela propriedade de contração e distensão de suas células, o que determina a movimentação dos membros e das vísceras. Há basicamente três tipos de tecido muscular: liso, estriado esquelético e estriado cardíaco.

**FUNÇÕES:** Sistema muscular altamente especializado

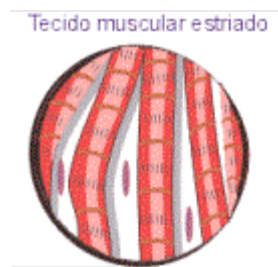- Quase todas as funções do corpo são exclusivamente musculares
- Sistema Muscular e Esquelético
  - Força locomotora, fenômenos da circulação, movimentos das vísceras e estabilidade geral do corpo
- Sistema Muscular , apresentam movimentos de acordo com o movimento
  - Flexão, extensão, abdução, adução, rotação, supinação, elevadores, depressores
- Qualquer ação exige uma ação contrária como resposta
  - Agonista e antagonista
  - Sinérgicos



Músculo liso: o músculo involuntário localiza-se na pele, órgãos internos, aparelho reprodutor, grandes vasos sanguíneos e aparelho excretor. O estímulo para a contração dos músculos lisos é mediado pelo sistema nervoso vegetativo.



Músculo estriado esquelético: é innervado pelo sistema nervoso central e, como este se encontra em parte sob controle consciente, chama-se músculo voluntário. As contrações do músculo esquelético permitem os movimentos dos diversos ossos e cartilagens do esqueleto.



Músculo cardíaco: este tipo de tecido muscular forma a maior parte do coração dos vertebrados. O músculo cardíaco carece de controle voluntário. É innervado pelo sistema nervoso vegetativo.



### *Musculatura Esquelética*

O **sistema muscular esquelético** constitui a maior parte da musculatura do corpo, formando o que se chama popularmente de **carne**. Essa musculatura recobre totalmente o esqueleto e está presa aos ossos, sendo responsável pela movimentação corporal.

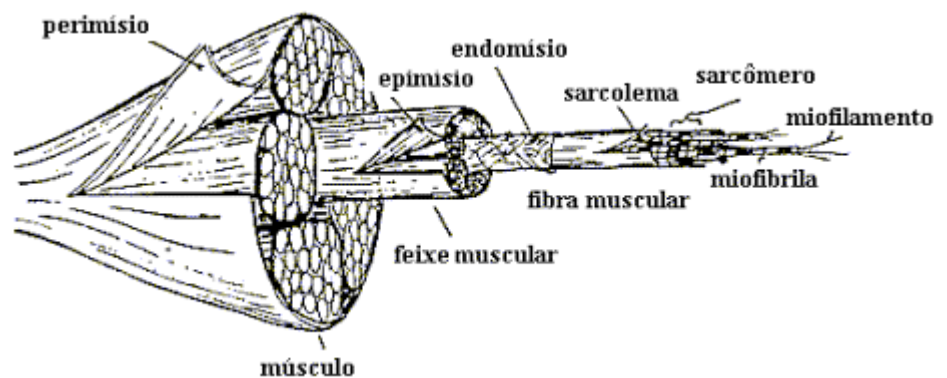
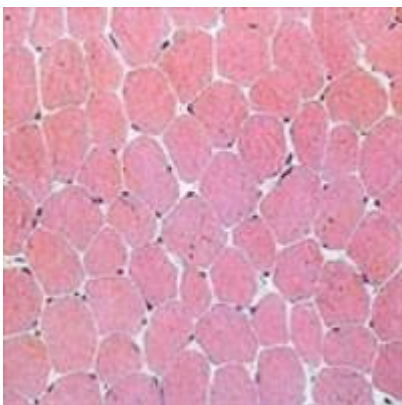
Os músculos esqueléticos estão revestidos por uma lâmina delgada de tecido conjuntivo, o **perimísio**, que manda septos para o interior do músculo, septos dos quais se derivam divisões sempre mais delgadas. O músculo fica assim dividido em feixes (primários, secundários, terciários). O revestimento dos feixes menores (primários), chamado **endomísio**, manda para o interior do músculo membranas delgadíssimas que envolvem cada uma das fibras musculares. A



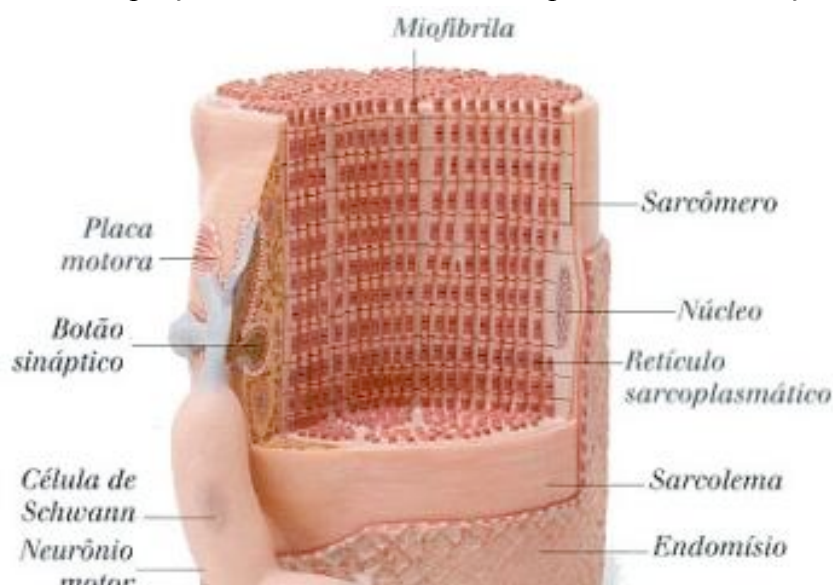
fibra muscular é uma célula cilíndrica ou prismática, longa, de 3 a 12 centímetros; o seu diâmetro é infinitamente menor, variando de 20 a 100 microns (milésimos de milímetro), tendo um aspecto de filamento fusiforme. No seu interior notam-se muitos núcleos, de modo que se tem a idéia de ser a fibra constituída por várias células que perderam os seus limites, fundindo-se umas com as outras. Dessa forma, podemos dizer que um músculo esquelético é um pacote formado por longas fibras, que percorrem o músculo de ponta a ponta.

No citoplasma da fibra muscular esquelética há muitas **miofibrilas** contráteis, constituídas por filamentos compostos por dois tipos principais de proteínas – a actina e a miosina. Filamentos de **actina** e **miosina** dispostos regularmente originam um padrão bem definido de estrias (faixas) transversais alternadas, claras e escuras. Essa estrutura existe somente nas fibras que constituem os músculos esqueléticos, os quais são por isso chamados **músculos estriados**.

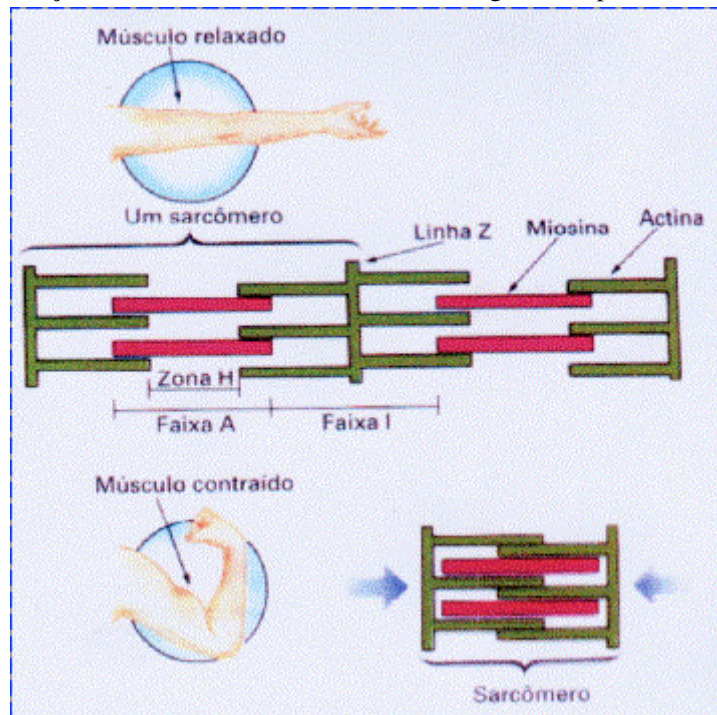
Em torno do conjunto de miofibrilas de uma fibra muscular esquelética situa-se o **retículo sarcoplasmático** (retículo endoplasmático liso), especializado no armazenamento de íons cálcio.



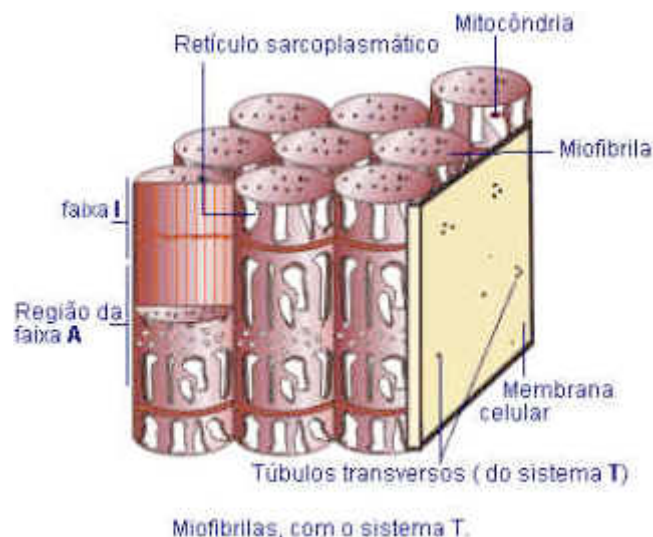
As miofibrilas são constituídas por unidades que se repetem ao longo de seu comprimento, denominadas **sarcômeros**. A distribuição dos filamentos de actina e miosina varia ao longo do sarcômero. As faixas mais extremas e mais claras do sarcômero, chamadas **banda I**, contêm apenas filamentos de actina. Dentro da banda I existe uma linha que se cora mais intensamente, denominada **linha Z**, que corresponde a várias uniões entre dois filamentos de actina. A faixa central, mais escura, é chamada **banda A**, cujas extremidades são formadas por filamentos de actina e miosina sobrepostos. Dentro da banda A existe uma região mediana mais clara – a **banda H** – que contém apenas miosina. Um **sarcômero** compreende o **segmento entre duas linhas Z consecutivas** e é a unidade contrátil da fibra muscular, pois é a menor porção da fibra muscular com capacidade de contração e distensão.



**Contração:** ocorre pelo deslizamento dos filamentos de actina sobre os de miosina e o sarcômero diminui devido à aproximação das duas linhas Z, e a zona H chega a desaparecer.



A contração do músculo esquelético é voluntária e ocorre pelo deslizamento dos filamentos de actina sobre os de miosina. Nas pontas dos filamentos de miosina existem pequenas projeções, capazes de formar ligações com certos sítios dos filamentos de actina, quando o músculo é estimulado. Essas projeções de miosina puxam os filamentos de actina, forçando-os a deslizar sobre os filamentos de miosina. Isso leva ao encurtamento das miofibrilas e à contração muscular. Durante a contração muscular, o sarcômero diminui devido à aproximação das duas linhas Z, e a zona H chega a desaparecer.

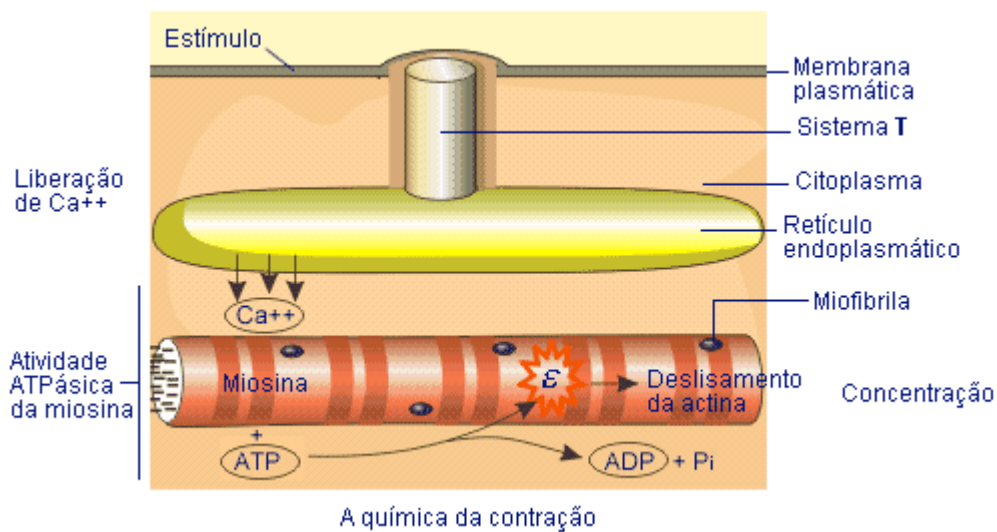


Constatou-se, através de microscopia eletrônica, que o **sarcolema** (membrana plasmática) da fibra muscular sofre invaginações, formando túbulos anastomosados que envolvem cada conjunto de miofibrilas. Essa rede foi denominada **sistema T**, pois as invaginações são perpendiculares as

miofibrilas. Esse sistema é responsável pela contração uniforme de cada fibra muscular estriada esquelética, não ocorrendo nas fibras lisas e sendo reduzido nas fibras cardíacas.

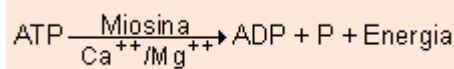
### A química da contração muscular

O estímulo para a contração muscular é geralmente um impulso nervoso, que chega à fibra muscular através de um nervo. O impulso nervoso propaga-se pela membrana das fibras musculares (sarcolema) e atinge o retículo sarcoplasmático, fazendo com que o cálcio ali armazenado seja liberado no hialoplasma. Ao entrar em contato com as miofibrilas, o cálcio desbloqueia os sítios de ligação da actina e permite que esta se ligue à miosina, iniciando a contração muscular. Assim que cessa o estímulo, o cálcio é imediatamente rebombeado para o interior do retículo sarcoplasmático, o que faz cessar a contração.



A energia para a contração muscular é suprida por moléculas de ATP produzidas durante a respiração celular. O ATP atua tanto na ligação da miosina à actina quanto em sua separação, que ocorre durante o relaxamento muscular. Quando falta ATP, a miosina mantém-se unida à actina, causando enrijecimento muscular. É o que acontece após a morte, produzindo-se o estado de rigidez cadavérica (rigor mortis).

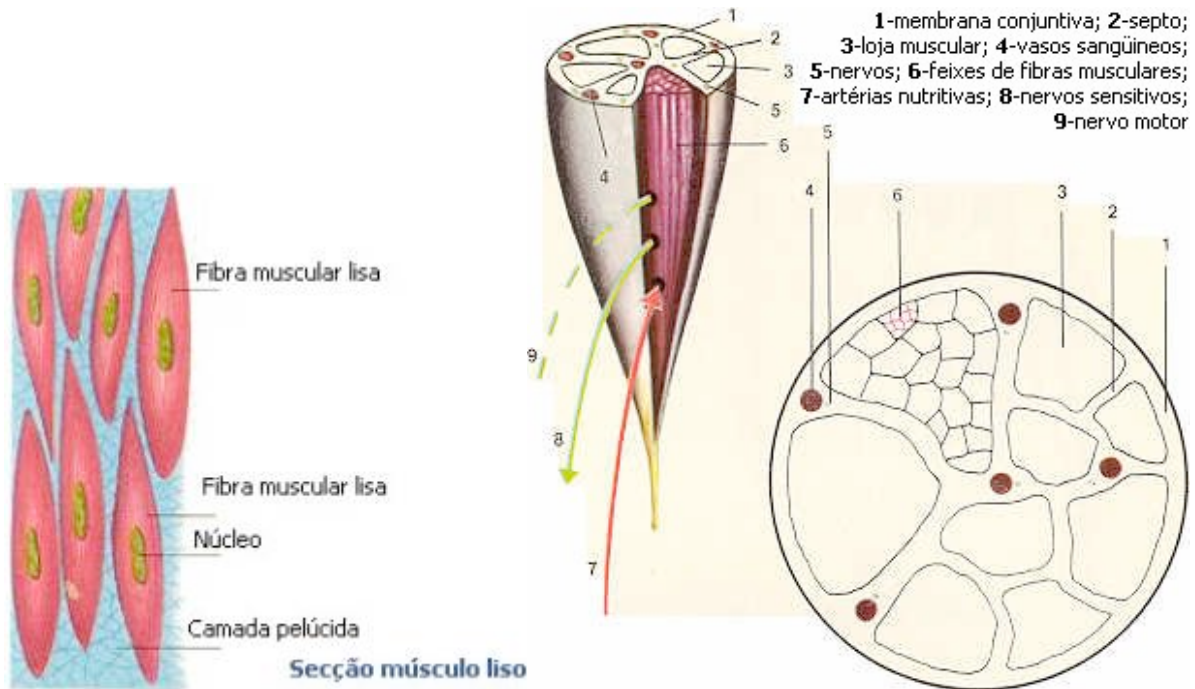
A quantidade de ATP presente na célula muscular é suficiente para suprir apenas alguns segundos de atividade muscular intensa. A principal **reserva de energia** nas células musculares é uma substância denominada **fosfato de creatina (fosfocreatina ou creatina-fosfato)**. Dessa forma, podemos resumir que a **energia** é inicialmente fornecida pela respiração celular e armazenada como **fosfocreatina** (principalmente) e na forma de **ATP**. Quando a fibra muscular necessita de energia para manter a contração, grupos fosfatos ricos em energia são transferidos da fosfocreatina para o ADP, que se transforma em ATP. Quando o trabalho muscular é intenso, as células musculares repõem seus estoques de ATP e de fosfocreatina pela intensificação da respiração celular. Para isso utilizam o glicogênio armazenado no citoplasma das fibras musculares como combustível.





## Musculatura Lisa

A estriação não existe nos músculos viscerais, que se chamam, portanto, músculos lisos. Os músculos viscerais são também constituídos de fibras fusiformes, mas muito mais curtas do que as fibras musculares esqueléticas: têm, na verdade, um tamanho que varia de 30 a 450 microns. Têm, além disso, um só núcleo e não são comandados pela vontade, ou seja, sua contração é involuntária, além de lenta. As fibras lisas recebem, também, vasos e nervos sensitivos e motores provenientes do sistema nervoso autônomo.



Embora a contração do músculo liso também seja regulada pela concentração intracelular de íons cálcio, a resposta da célula é diferente da dos músculos estriados. Quando há uma excitação da membrana, os íons cálcio armazenados no retículo sarcoplasmático são então liberados para o citoplasma e se ligam a uma proteína, a calmodulina. Esse complexo ativa uma enzima que fosforila a miosina e permite que ela se ligue à actina. A actina e a miosina interagem então praticamente da mesma forma que nos músculos estriados, resultando então na contração muscular.

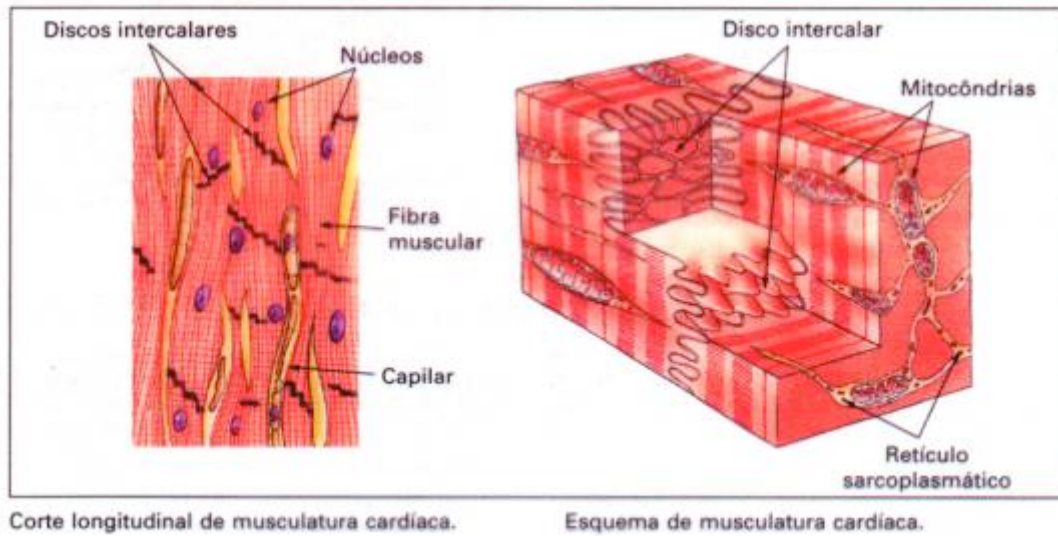
## Musculatura Cardíaca

O tecido muscular cardíaco forma o músculo do coração (miocárdio). Apesar de apresentar estrias transversais, suas fibras contraem-se independentemente da nossa vontade, de forma rápida e rítmica, características estas, intermediárias entre os dois outros tipos de tecido muscular

As fibras que formam o tecido muscular estriado cardíaco dispõem-se em feixes bem compactos, dando a impressão, ao microscópio óptico comum, de que não há limite entre as fibras.



Entretanto, ao microscópio eletrônico podemos notar que suas fibras são alongadas e unidas entre si através de delgadas membranas celulares, formando os chamados **discos intercalares**, típicos da musculatura cardíaca.



A contração muscular segue praticamente os mesmos passos da contração no músculo estriado esquelético, com algumas diferenças:

- os túbulos T são mais largos que os do músculo esquelético;
- retículo sarcoplasmático menor;
- as células musculares cardíacas possuem reservas intracelulares de íons cálcio mais limitada;
- tanto o cálcio intracelular quanto o extracelular estão envolvidos na contração cardíaca: o influxo de cálcio externo age como desencadeador da liberação do cálcio armazenado na luz do retículo sarcoplasmático, provocando a contração ao atingir as miofibrilas e levando ao relaxamento ao serem bombeados de volta para o retículo.

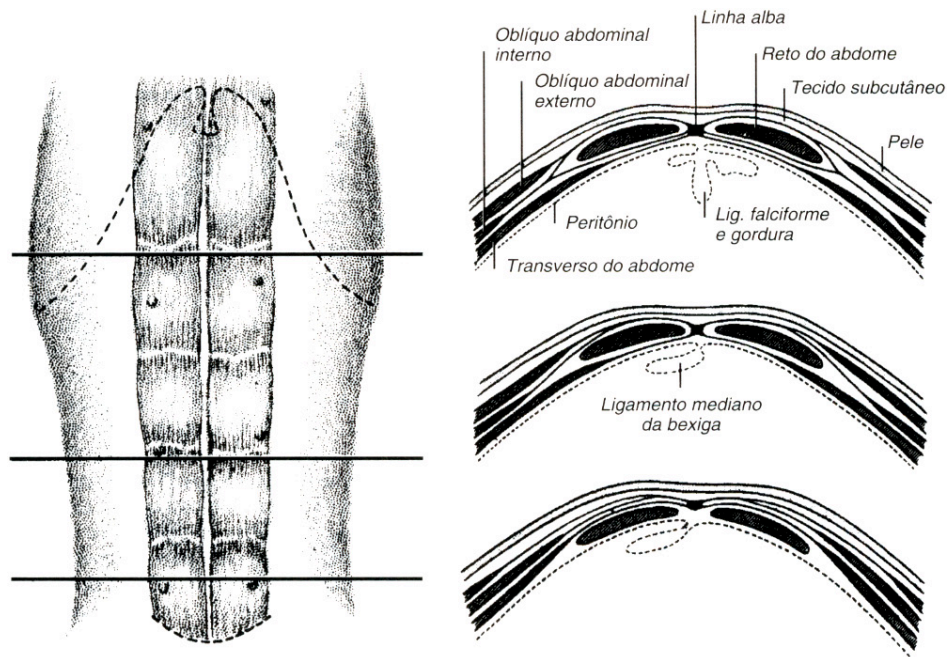
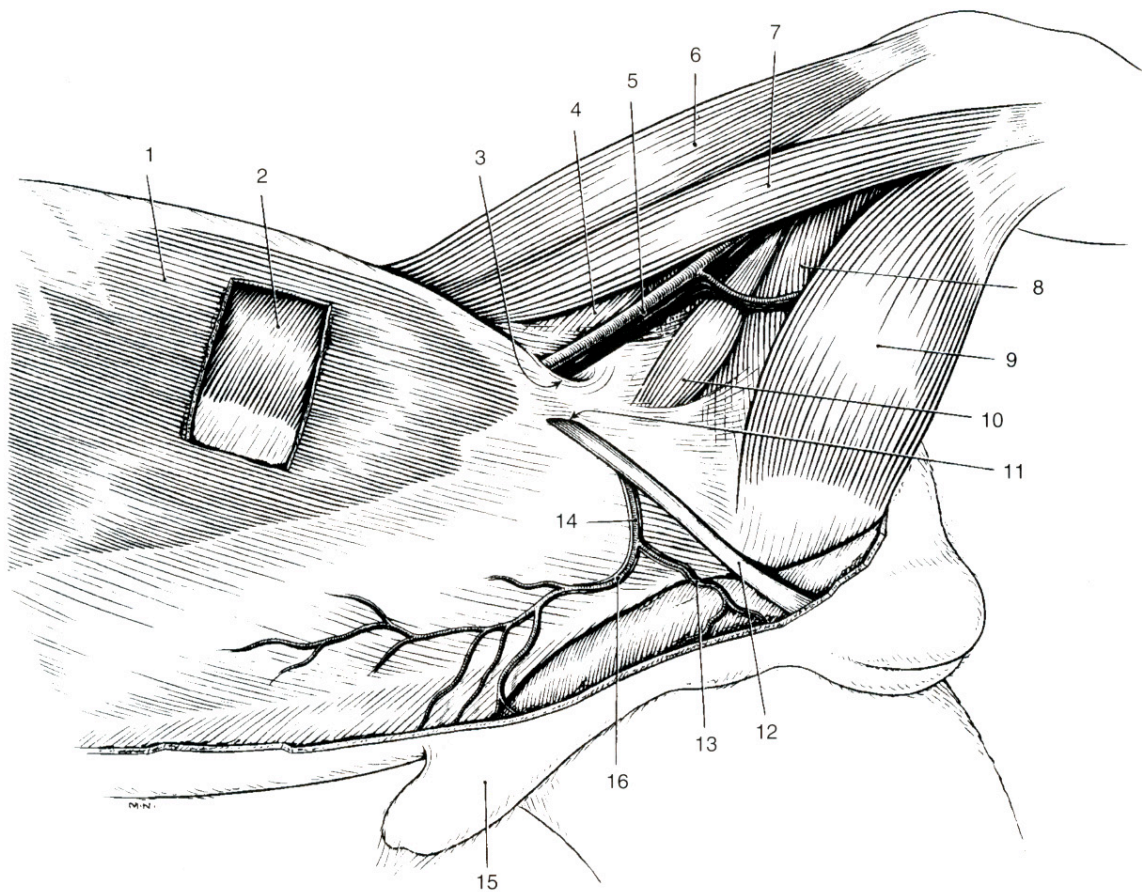


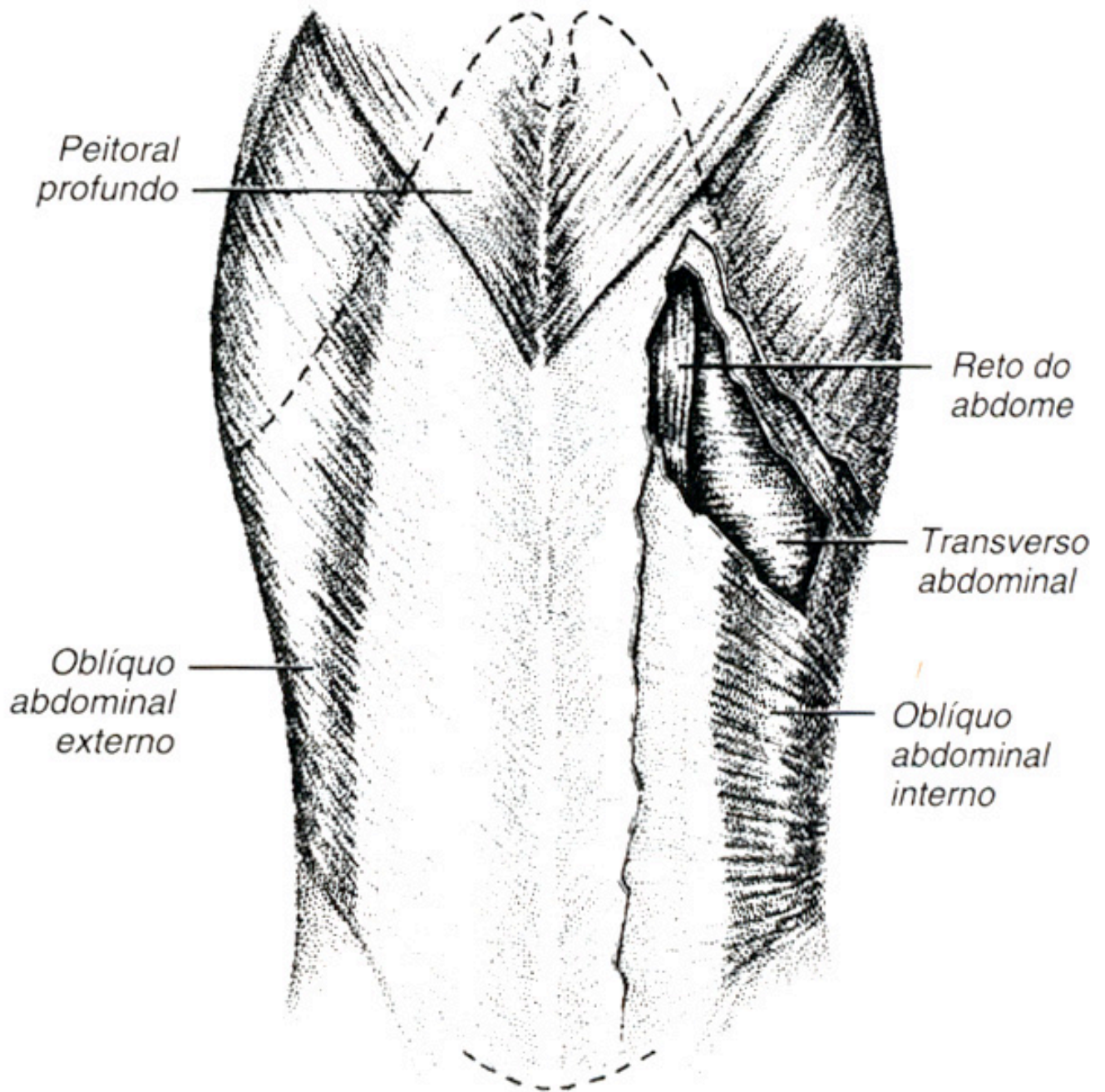
Fig. 79 Vista ventral da parede abdominal com transecções em três níveis.



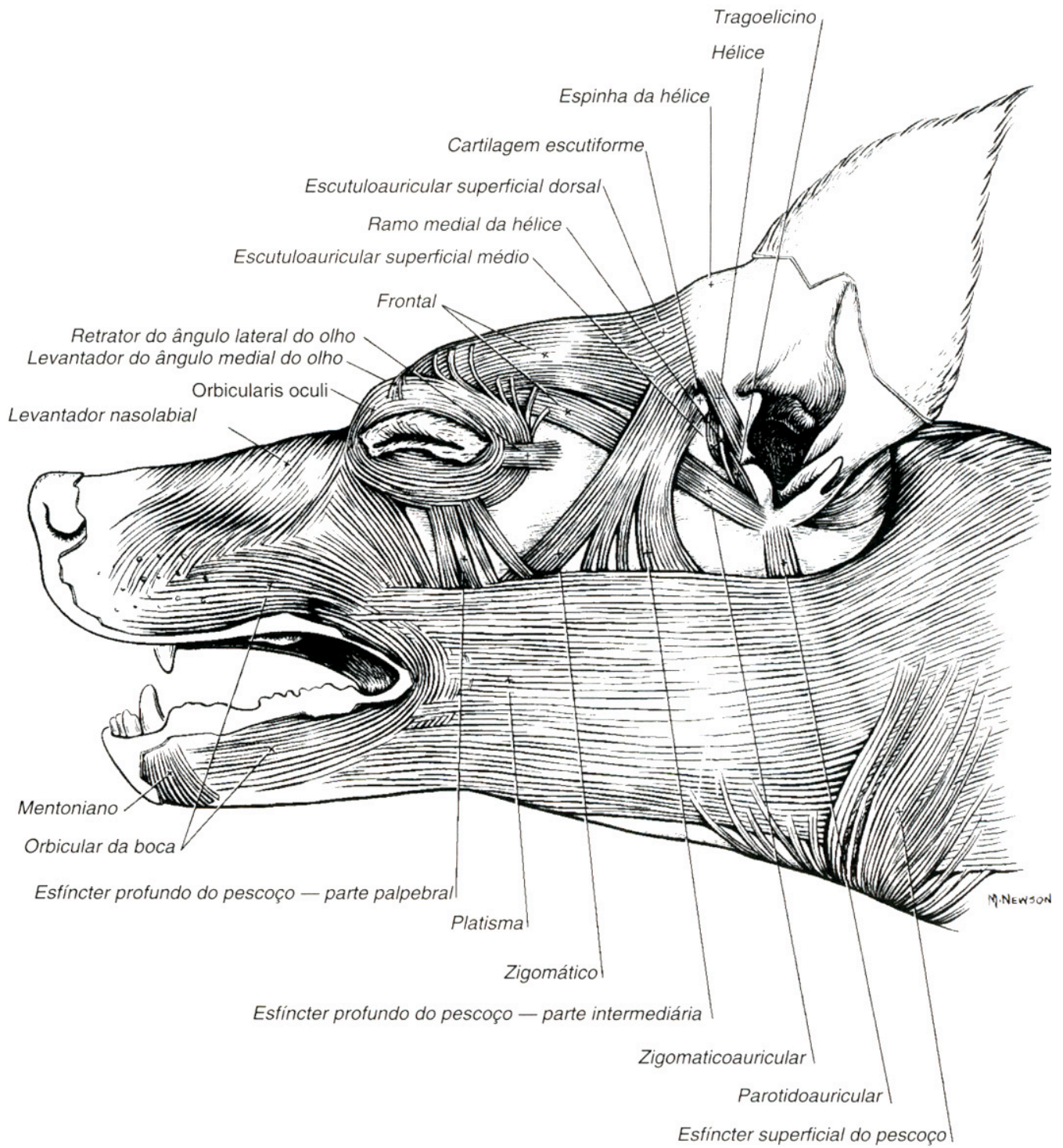
Músculos abdominais e região inguinal do macho, dissecação superficial, lado esquerdo.

- |                                               |                                                      |
|-----------------------------------------------|------------------------------------------------------|
| 1. Oblíquo abdominal externo                  | 9. Grácil                                            |
| 2. Oblíquo abdominal interno                  | 10. Pectíneo                                         |
| 3. Lacuna vascular                            | 11. Anel inguinal superficial                        |
| 4. Vasto medial                               | 12. Túnica vaginal parietal                          |
| 5. Artéria e veia femorais no trígono femoral | 13. Artéria e veia escrotais craniais                |
| 6. Parte cranial do sartório                  | 14. Artéria e veia pudendas externas                 |
| 7. Parte caudal do sartório                   | 15. Prepúcio                                         |
| 8. Adutor                                     | 16. Artéria e veia epigástricas superficiais caudais |





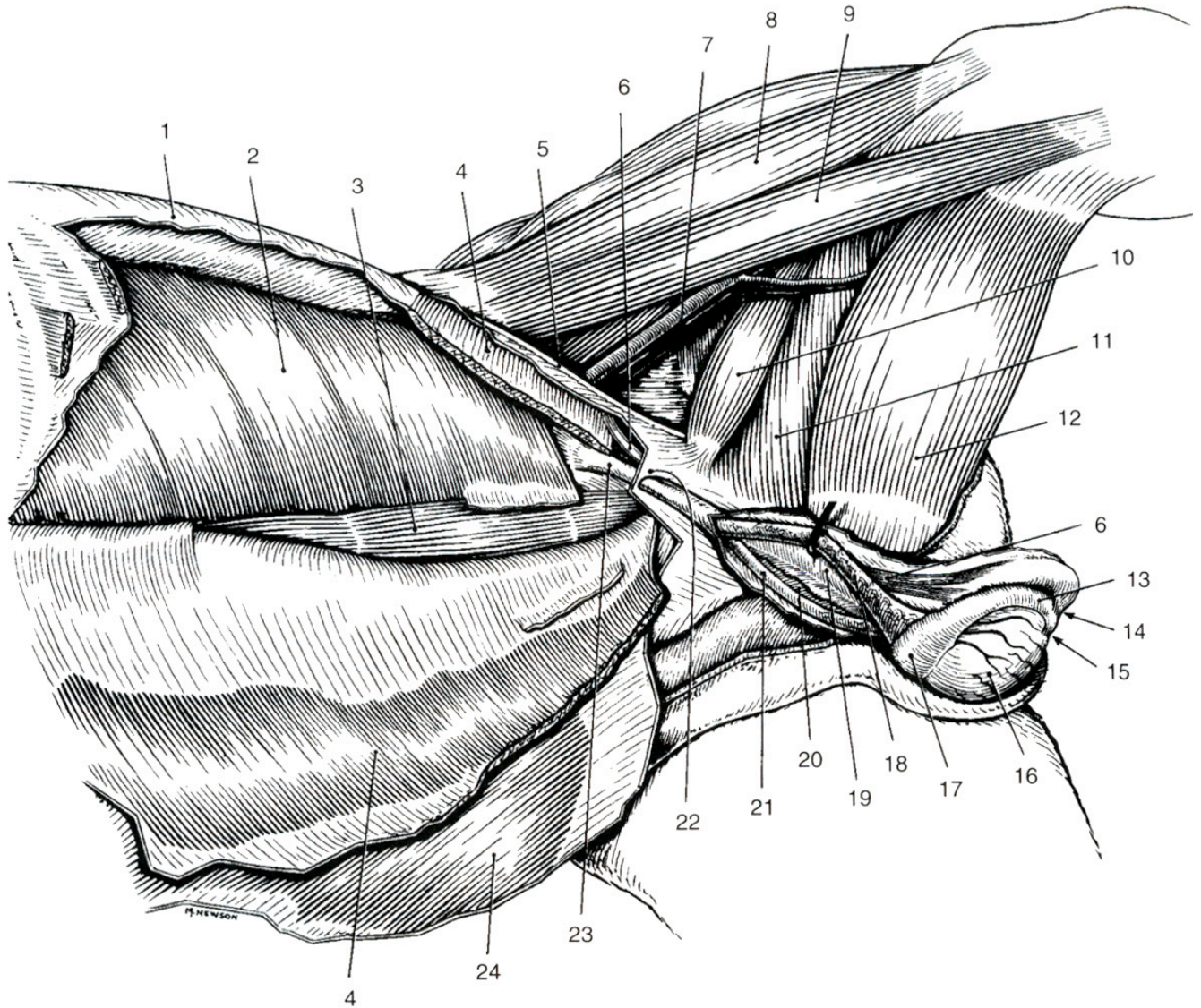
Músculos da parede abdominal, face ventral.



Músculos superficiais da cabeça, face lateral esquerda.

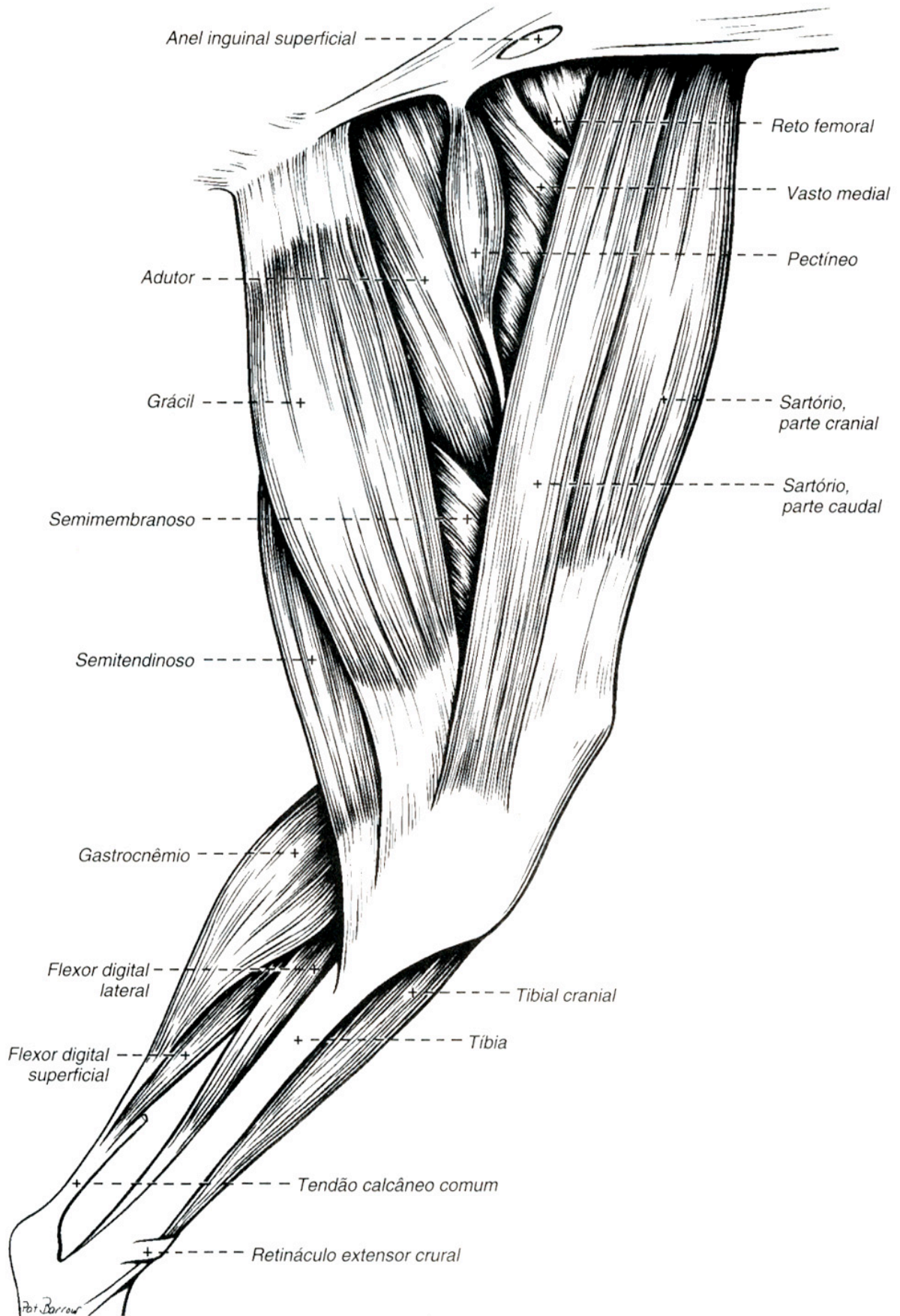


SISTEMAS ESQUELÉTICO E MUSCULAR



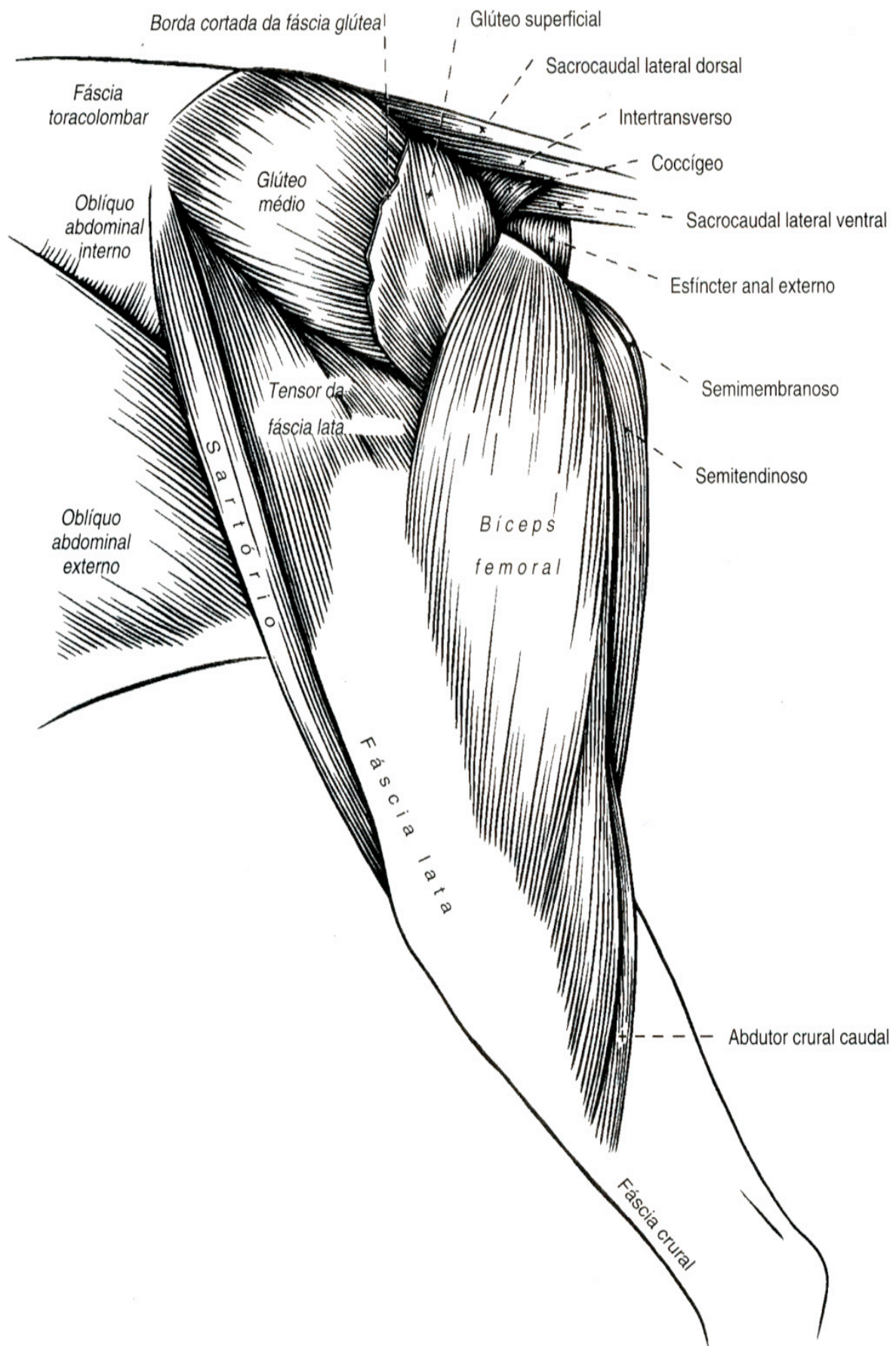
Músculos abdominais e região inguinal do macho, disseção profunda, lado esquerdo.

- |                                                       |                                                                        |
|-------------------------------------------------------|------------------------------------------------------------------------|
| 1. Fáscia toracolombar                                | 13. Cauda do epidídimo                                                 |
| 2. Transverso do abdome                               | 14. Ligamento da cauda do epidídimo                                    |
| 3. Reto do abdome                                     | 15. Ligamento próprio do testículo                                     |
| 4. Oblíquo abdominal interno (seccionado e refletido) | 16. Testículo na túnica vaginal visceral                               |
| 5. Ligamento inguinal                                 | 17. Cabeça do epidídimo                                                |
| 6. Músculo cremáster                                  | 18. Artéria e veia testiculares na túnica vaginal visceral (mesórquio) |
| 7. Artéria e veia femorais                            | 19. Mesórquio                                                          |
| 8. Parte cranial do sartório                          | 20. Mesoducto deferente                                                |
| 9. Parte caudal do sartório                           | 21. Ducto deferente na túnica vaginal visceral                         |
| 10. Pectíneo                                          | 22. Anel inguinal superficial, pilar lateral                           |
| 11. Adutor                                            | 23. Túnica vaginal parietal                                            |
| 12. Grácil                                            | 24. Oblíquo abdominal externo (refletido)                              |

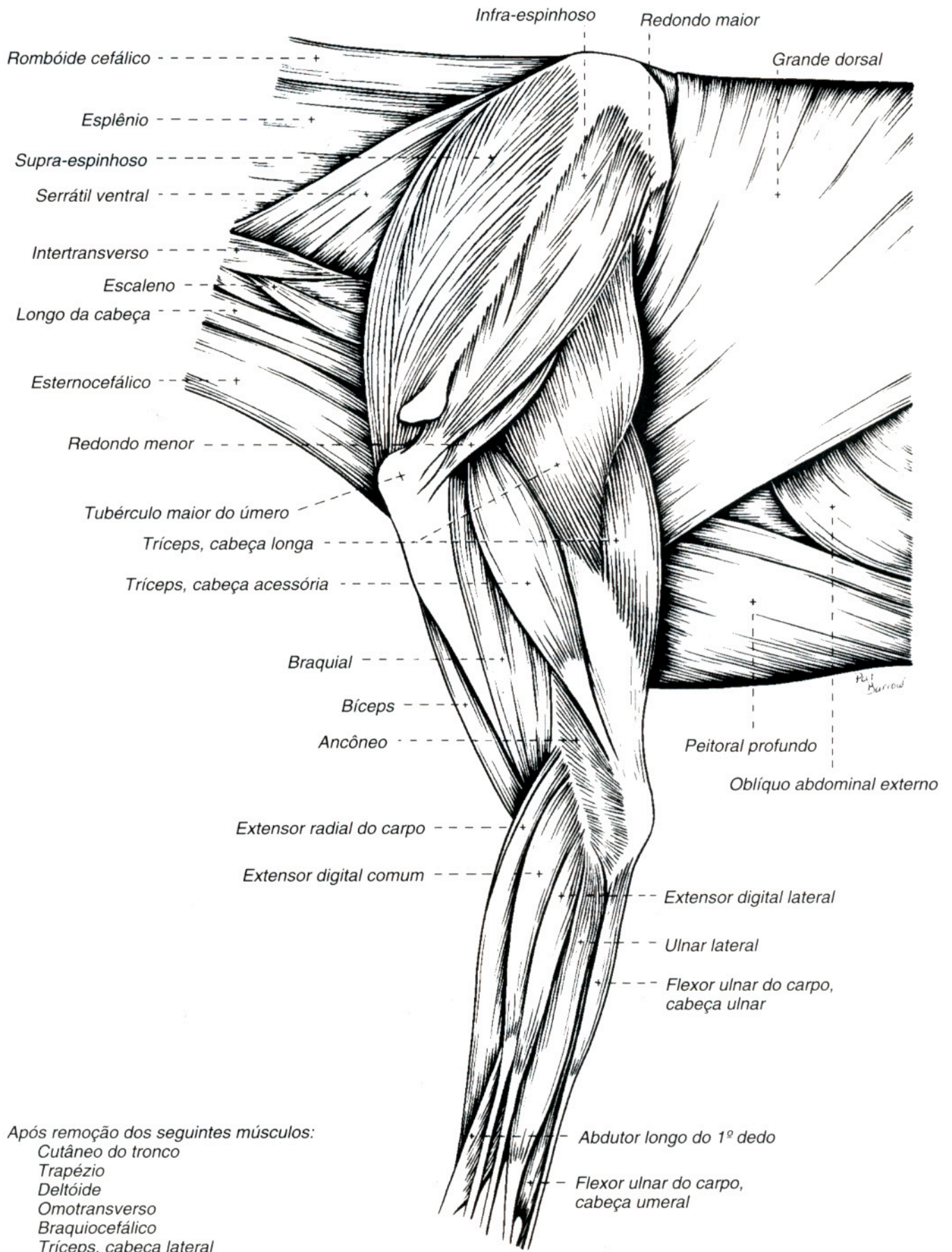


Músculos superficiais do membro pélvico esquerdo, face medial.



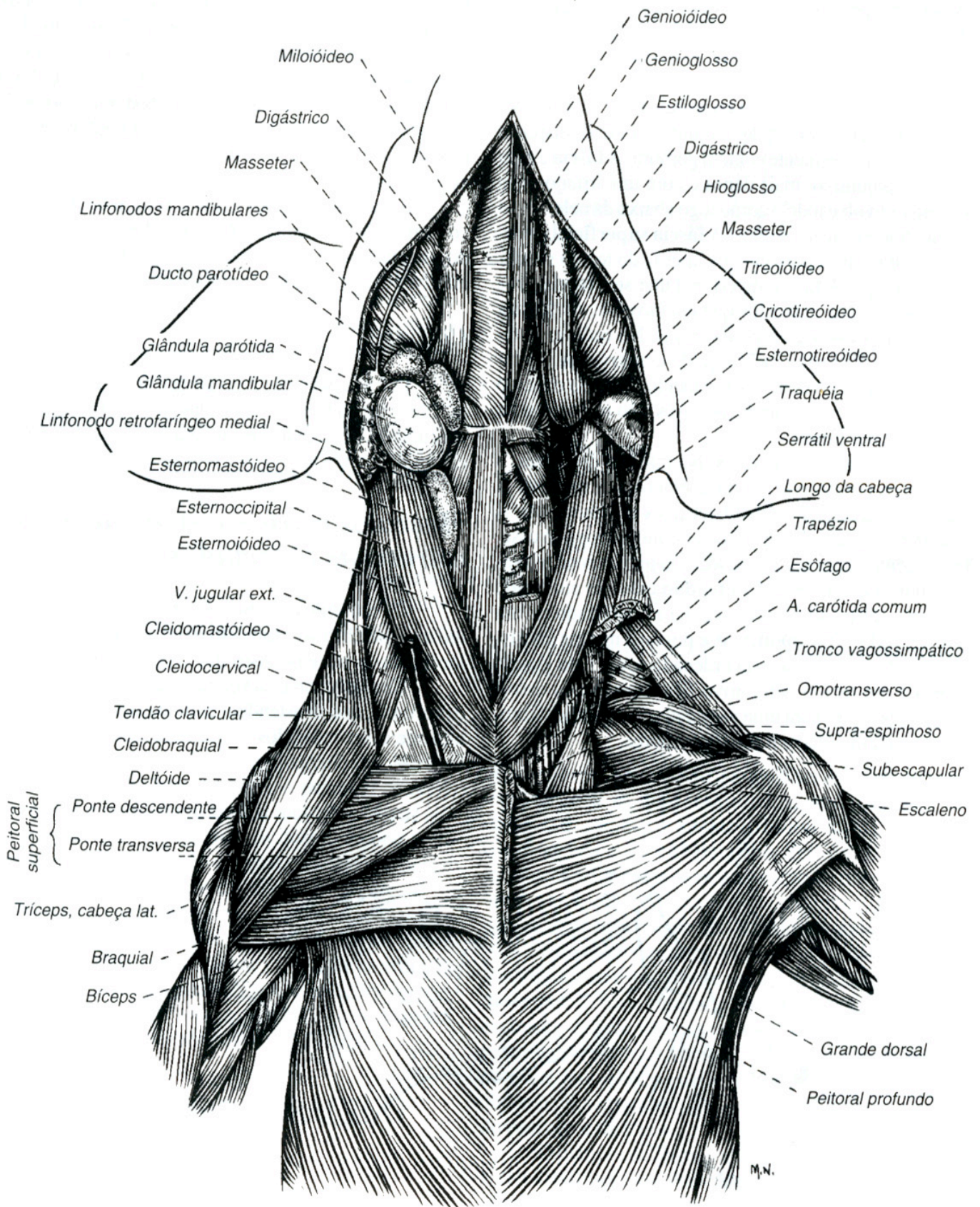


Músculos superficiais do membro pélvico esquerdo, face lateral.



Músculos do ombro, do braço e do antebraço esquerdos.





Músculos superficiais do pescoço e do tórax, face ventral.

## SISTEMA URINARIO

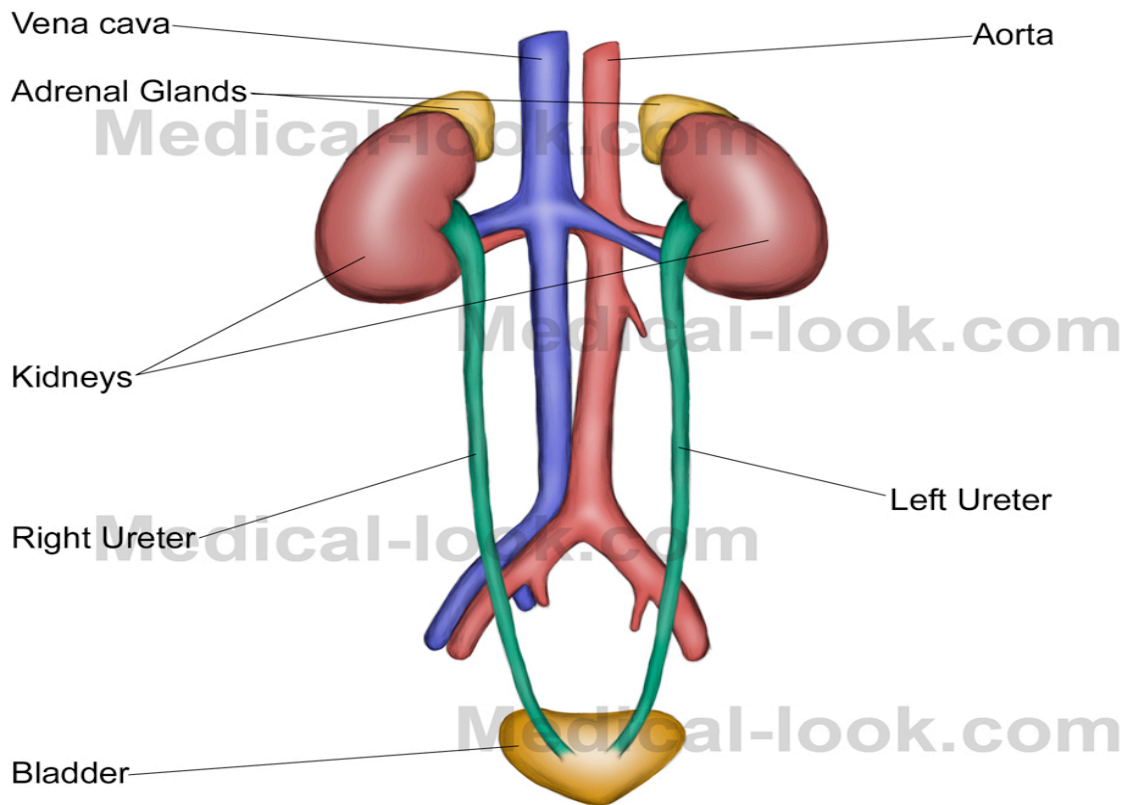
### I – INTRODUÇÃO:

#### 1. Conceito:

É um conjunto de órgãos responsáveis pela filtração do sangue, produzindo urina e controlando o equilíbrio hídrico (líquidos) do corpo.

#### 2. Constituição:

- Rins (2).
- Ureteres (2).
- Bexiga (1).
- Uretra (1).



### II – RIM:

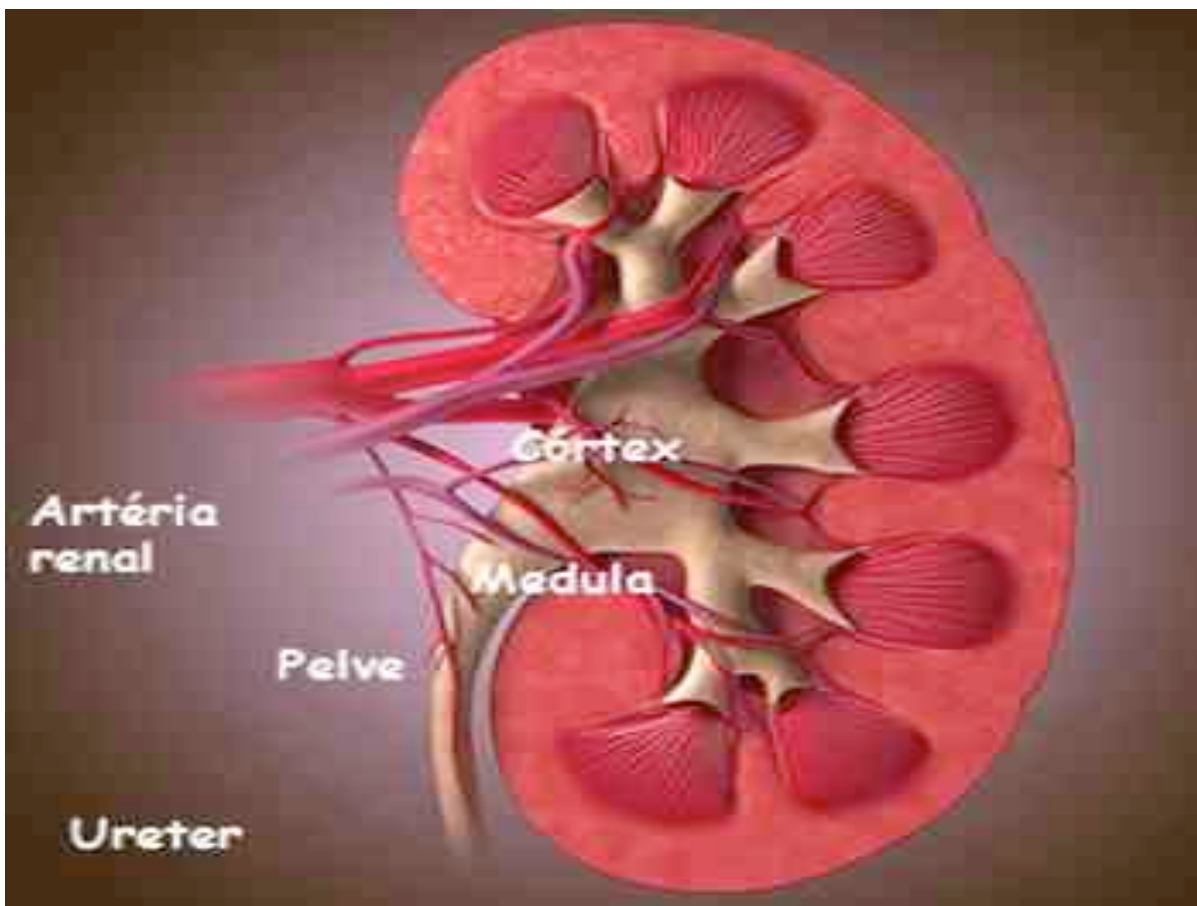
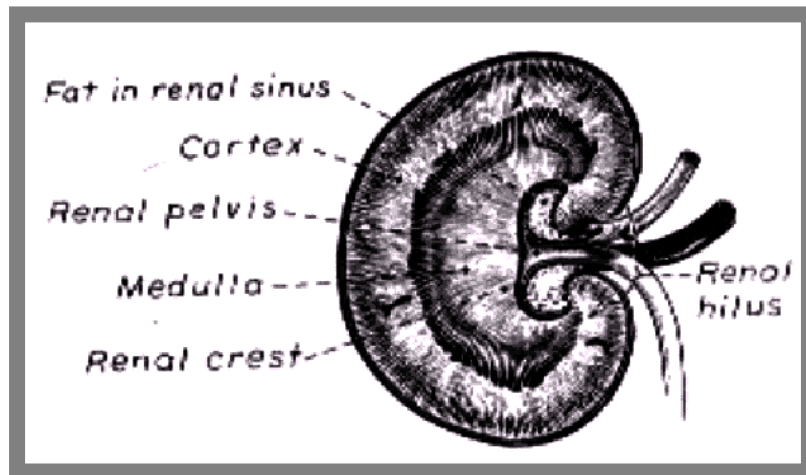
#### 1. Conceito:

É um órgão responsável pela filtração do sangue e pela produção de urina. Situado na região dorsal do corpo, atrás do peritônio e anterior aos músculos lombares.

#### 2. Morfologia externa:

- **Forma:** grão de feijão.
- **Faces:** anterior e posterior.
- **Margens:** lateral e medial (hilo renal – pedículo renal).
- **Pólos:** superior (glândula supra-renal ou adrenal) e inferior.



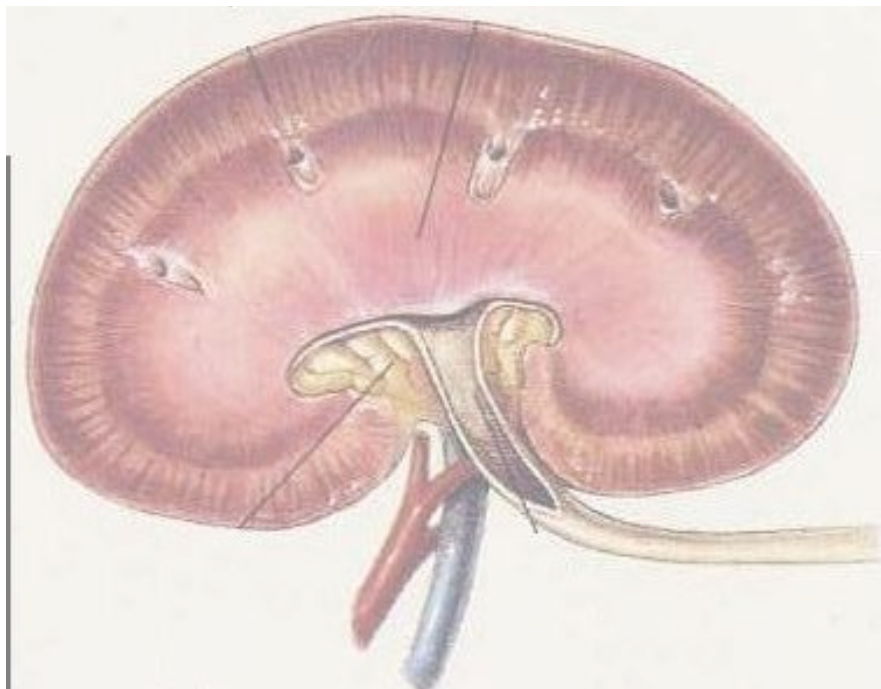
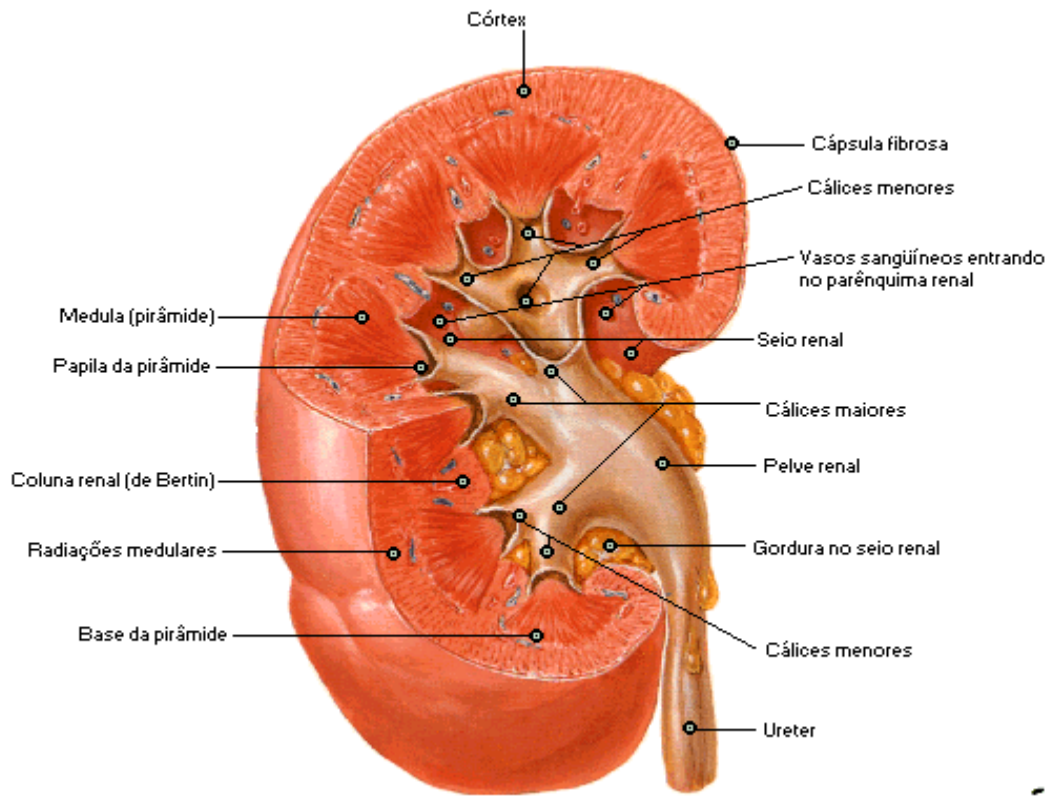


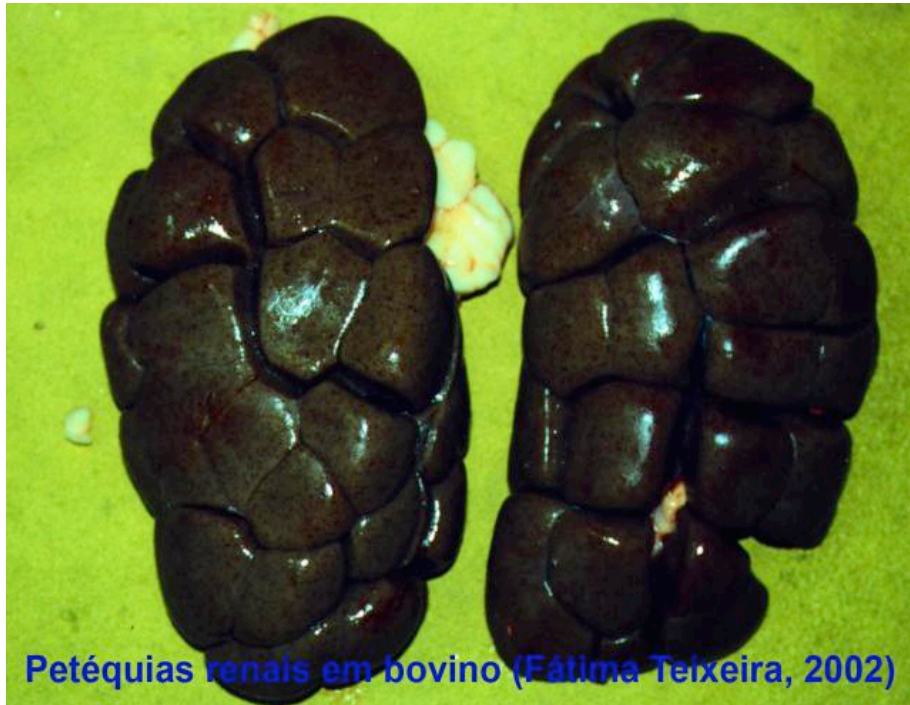**2.1 – Envoltórios:**

- Cápsula renal.
- Fáscia renal (loja renal).
- Gordura perirrenal.
- Gordura parar renal.

**2.2 – Hilo renal:** É uma fenda situada na margem (borda) medial do rim onde encontramos os elementos do pedículo renal.







### 2.3 – Pedículo renal:

- Artéria renal.
- Veia renal.
- Pelve renal.

### 3. Morfologia interna:

**Seio renal:** é a cavidade do rim projetada a partir do hilo renal.

#### – Parênquima (ou tecido) renal:

- Córtex (colunas renais): camada externa .
- Medula renal (pirâmides e raios medulares ): camada interna.

– **Cálices:** são estruturas em forma de taça, que estão em contato com as pirâmides renais e coletam a urina produzida no tecido renal.

- Cálices maiores.
- Cálices menores.

– **Pelve renal:** é uma estrutura que surge da confluência dos cálices ou é uma dilatação do ureter.

– **Segmentação renal:** é a divisão do rim em áreas de acordo com a distribuição arterial.

### III – URETER:

#### 1. Conceito:

São órgãos tubulares e musculares, que levam a urina do rim para a bexiga.

**2. Trajeto:** Tem um trajeto retroperitoneal, chegando à bexiga pela face posterior.

#### 3. Porções:

- Abdominal.
- Pélvica.
- Intramural.

#### 4. Estreitamentos:

- Pelve.
- Vasos ilíacos.
- Parede da bexiga.

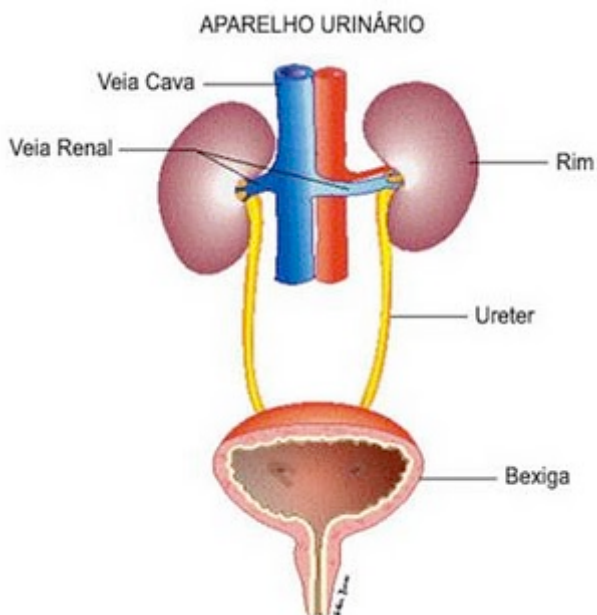
### IV – BEXIGA URINÁRIA:

#### 1. Conceito:

É um órgão cavitário, situado na cavidade pélvica, onde é armazenada a urina.

#### 2. Forma:

- **Vazia:** em forma de pêra.
  - **Cheia:** em forma de bola.
- 3. Morfologia externa:**
- **Faces:** superior, ínfero-laterais e posterior (fundo).
  - **Ápice.**
  - **Colo.**
  - **Corpo.**



**4. Morfologia interna:**

**4.1 – Trígono vesical:** Região triangular da mucosa da bexiga, com aspecto unido e liso, compreendida entre os dois orifícios ureterais e o orifício uretral.

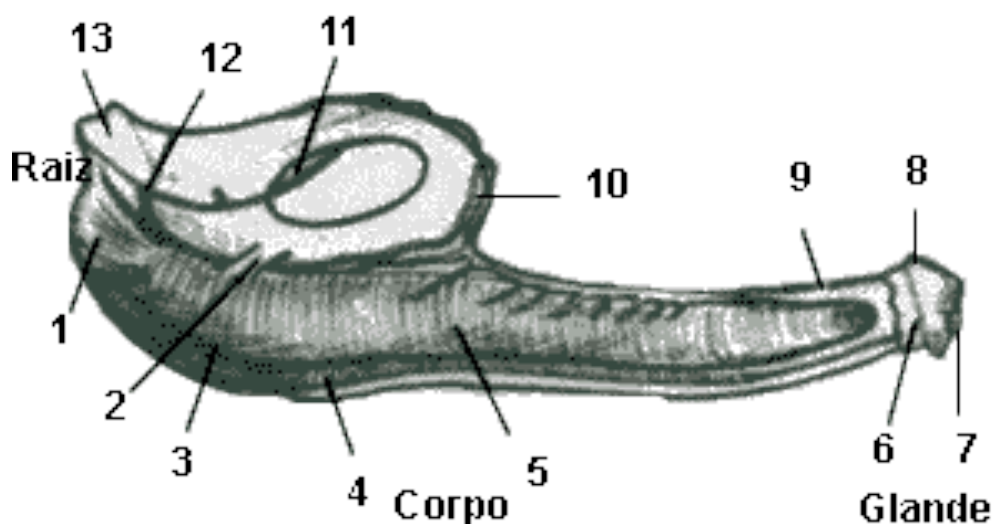
- óstios ureterais e óstio interno da uretra.

**4.2 – Músculo detrusor.**

**V – URETRA:**

**1. Conceito:**

É um órgão tubular e muscular, que serve para eliminação da urina.





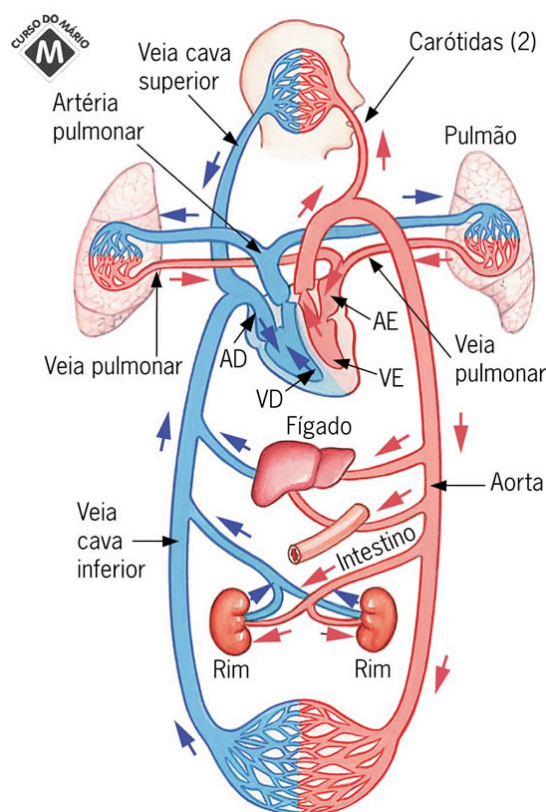
## Sistema Circulatório dos Animais Domésticos

O sistema circulatório é o responsável por transportar, através do bombeamento do sangue por todo o corpo, oxigênio e nutrientes necessários para o completo funcionamento do organismo. O sangue bombeado pelo coração circula por uma complexa malha de vasos sanguíneos, formada por artérias, veias e vasos menores chamados capilares.

### Sangue Arterial e Venoso

Uma das funções do sistema circulatório é transportar, através do sangue, oxigênio para todas as células do organismo. Assim, o sangue que deixa o coração pelas artérias é rico em oxigênio, chamado de arterial ou "limpo". À medida que o oxigênio vai sendo consumido, o sangue adquire gás carbônico, sendo chamado, nesse estado, de sangue venoso ou "sujo". O sangue venoso retorna ao coração e é enviado aos pulmões para que, no processo de respiração, troque o gás carbônico pelo oxigênio.

### A Pequena e a Grande Circulação



Existem dois circuitos circulatórios básicos: a pequena circulação, encarregada de levar o sangue venoso para os pulmões para que se transforme em sangue arterial, e a grande circulação, responsável por transportar o sangue rico em oxigênio por todo o organismo.

## **Pequena Circulação**

A pequena circulação se inicia no ventrículo direito. Quando ele se contrai, o sangue ainda venoso é impulsionado para a artéria pulmonar e então é levado aos pulmões, onde ocorrerá a troca gasosa. Ao adquirir oxigênio nos pulmões, o sangue, agora arterial, retorna ao coração pelas veias pulmonares, chegando ao átrio esquerdo.

## **Grande Circulação**

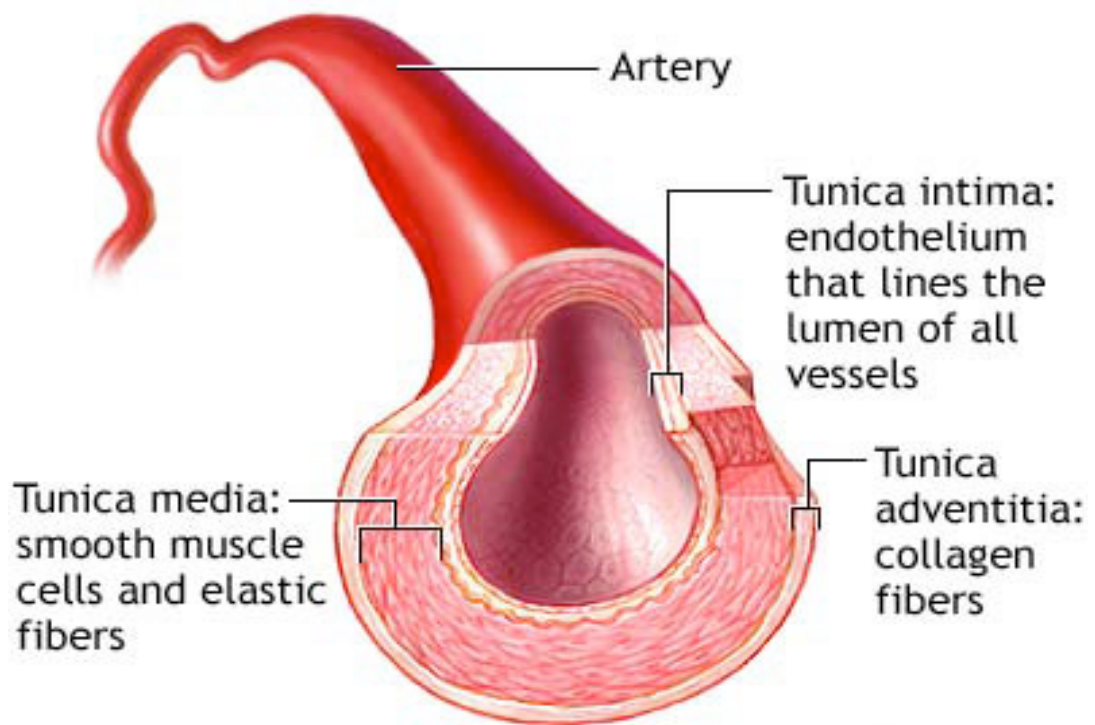
A grande circulação começa quando o sangue arterial é bombeado do átrio esquerdo para o ventrículo esquerdo. O ventrículo então se contrai e bombeia o sangue para a artéria aorta, de onde se encaminha para outras artérias menores até ser levado por vasos capilares a todas as células do organismo. À medida que as células vão consumindo o oxigênio, vão deixando também o sangue rico em gás carbônico, transformando-o novamente em sangue venoso. É hora então de retornar ao coração, pelas veias cavas, até o átrio direito. De lá, ele é bombeado para o ventrículo direito, recomeçando o ciclo.

## **Artérias**

Artérias são grossos vasos sanguíneos responsáveis por conduzir o sangue do coração a todas as partes do corpo. Da artéria aorta, que é a artéria por onde o sangue sai do coração, ele é distribuído por uma extensa malha de artérias menores e arteríolas, até chegar aos capilares.

As paredes das artérias são resistentes e elásticas, de maneira a manter a circulação do sangue sempre constante. Em cada batida do coração, o sangue é empurrado com força para dentro da artéria. Nesse momento, suas paredes se dilatam, permitindo a entrada de um grande volume de sangue.

Em seguida, as paredes se contraem novamente, empurrando o sangue mais para a frente. Esse movimento de pulsação pode ser facilmente percebido apoiando-se o dedo sobre artérias superficiais do corpo humano, como a artéria radial, no pulso, próximo à base do polegar, ou a artéria carótida, na lateral do pescoço, sob a dobradiça do maxilar.



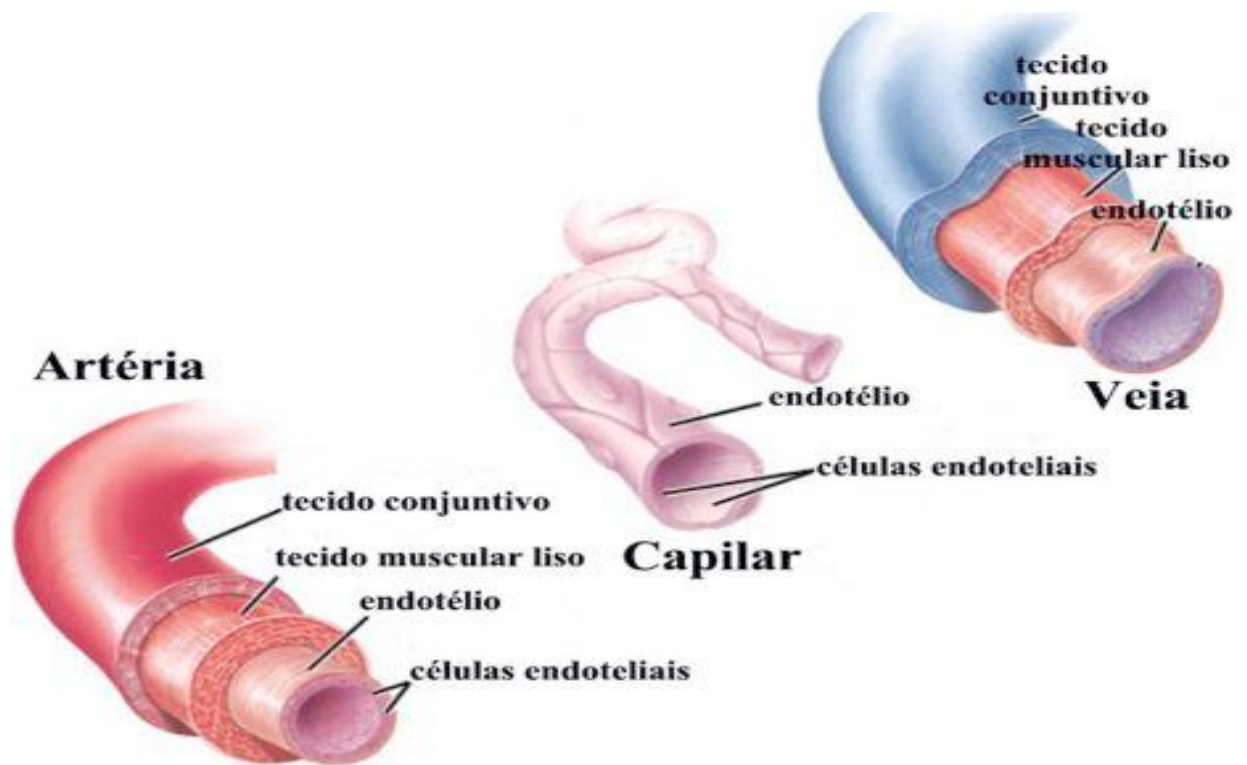
## Capilares

Para atingir todas as regiões do corpo, as artérias vão se ramificando em arteríolas menores até se tornarem vasos mais finos do que fios de cabelo - daí o nome de capilares. São os responsáveis por levar o oxigênio e nutrientes para cada célula do organismo. Os capilares acabam se reagrupando para formar as veias que levam o sangue de volta ao coração.

## Veias

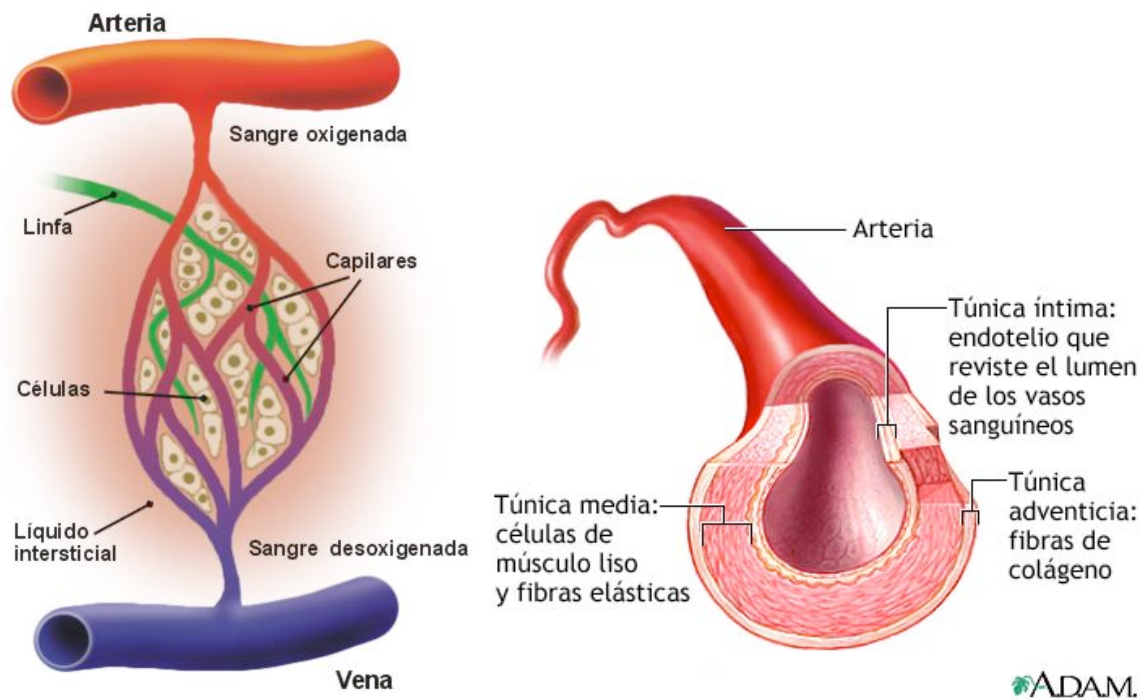
As veias são os vasos sanguíneos que levam o sangue venoso de volta para o coração. Algumas delas, como as localizadas nos membros inferiores do corpo como as pernas, possuem pequenas válvulas que impedem o refluxo do sangue, fechando-se após a passagem com a pressão exercida pelo peso do próprio sangue. Graças a esse sistema de válvulas, o coração faz menos esforço para bombear o sangue contra a gravidade.






## Vasos Linfáticos

Este sistema de vasos auxilia no retorno dos líquidos dos espaços tissulares para a circulação. O líquido entra nos capilares linfáticos, se transforma em linfa e depois é levado para os vasos sangüíneos, onde se mistura com o sangue.



## Baço

Situado na parte esquerda do abdômen, o baço tem como principal função garantir a imunidade do organismo. Ele destrói os glóbulos vermelhos envelhecidos e produz linfócitos (um tipo de glóbulos brancos), que entram no sangue e ajudam na produção de anticorpos. O baço é um órgão linfóide apesar de não filtrar linfa, ou seja, é um órgão excluído da circulação linfática porém interposto na circulação sanguínea e cuja drenagem venosa passa, obrigatoriamente, pelo fígado. Possui grande quantidade de macrófagos que, através da fagocitose, destroem micróbios, restos de tecidos, substâncias estranhas, células do sangue em circulação já desgastadas como eritrócitos, leucócitos e plaquetas. Dessa forma, o baço “limpa” o sangue, funcionando como um filtro desse fluido tão essencial. O baço também tem participação na resposta imune, reagindo a agentes infecciosos. Inclusive, é considerado por alguns cientistas, um grande nódulo linfático.

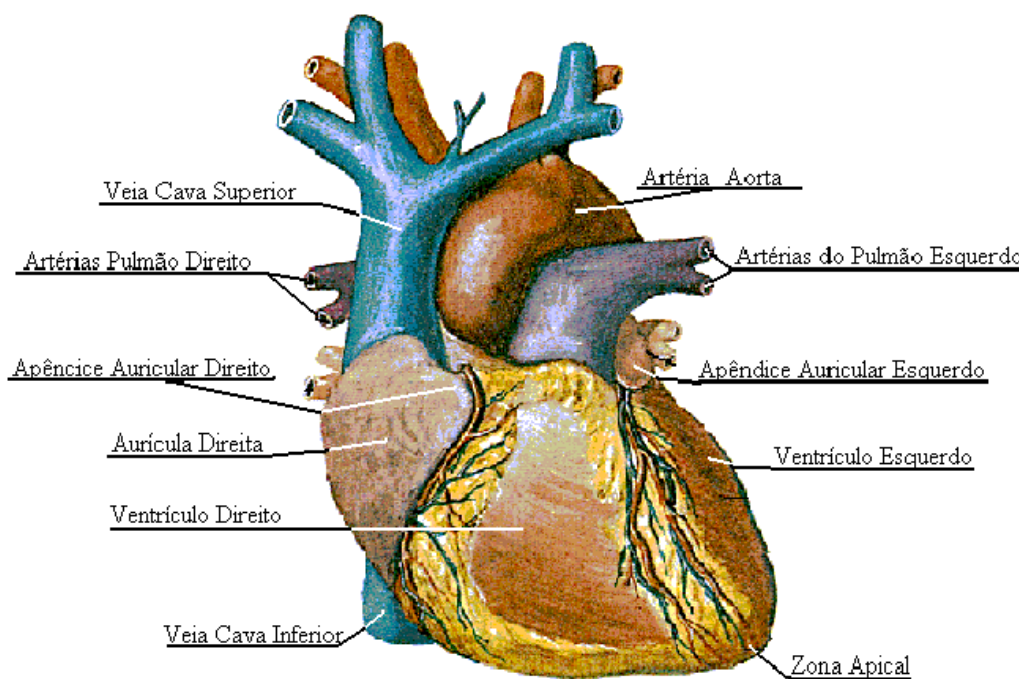


## Coração

O coração é um órgão muscular, oco, responsável pelo bombeamento de sangue pelo corpo humano através de movimentos involuntários de contração e dilatação, suprindo, assim, todas as células com o oxigênio necessário à obtenção de energia, entre outras funções.

Localizado na porção central da cavidade torácica e levemente inclinado para o lado esquerdo, ele é envolvido por uma túnica chamada pericárdio. Já suas cavidades internas são forradas por uma membrana chamada endocárdio. A parte muscular do coração, por sua vez, recebe o nome de miocárdio. O coração é dividido em duas partes por uma membrana central. Assim, há o lado direito, ou venoso, por onde flui o sangue venoso, rico em gás carbônico; e o lado esquerdo, ou arterial, por onde flui o sangue arterial, rico em oxigênio.

Tanto o lado direito (venoso) como o lado esquerdo (arterial) do coração possuem cavidades receptoras de sangue, chamadas de átrios, e também cavidades ejetoras, chamadas ventrículos. Uma particularidade do coração é que, embora seja um músculo involuntário, ele é constituído por fibras estriadas, normalmente presentes nos músculos de controle voluntário (os músculos involuntários geralmente têm fibras lisas). Estas fibras estão unidas umas às outras, o que conseqüentemente faz com que elas percam a individualidade.



**Coração vista frontal**

### Como o Sangue Flui no Coração

A circulação começa no ventrículo direito, de onde o sangue venoso (rico em gás carbônico) é bombeado para o pulmão através da artéria pulmonar. No pulmão é feita a troca do gás carbônico pelo oxigênio, transformando o sangue em sangue arterial (rico em oxigênio).

O sangue arterial é, então, levado de volta ao coração, entrando pelo átrio esquerdo. Este ciclo coração-pulmão-coração, responsável pela transformação do sangue venoso em arterial, é chamado de pequena circulação.

Uma vez no átrio esquerdo, o sangue arterial é bombeado para o ventrículo esquerdo, e daí é levado pela artéria aorta e ramificações para suprir todas as células do corpo com oxigênio. Nesse processo, o sangue transforma-se novamente em sangue venoso, e começa a viagem de volta ao



coração através de pequenas veias até atingir a veia cava, chegando, finalmente, ao coração pelo átrio direito, completando o ciclo que se chama de grande circulação. Daí será bombeado para o ventrículo direito, recomeçando o ciclo.

### **Sístole e Diástole**

Para que o sangue passe dos átrios para os ventrículos e, destes, para as artérias, o músculo do coração precisa se contrair e se expandir, funcionando como uma bomba. Quando o movimento é de contração, é chamado de sístole. Quando o movimento é de expansão, é chamado de diástole. Assim, os átrios se contraem, entrando em sístole e pressionando o sangue na direção dos ventrículos, que nesse momento se expandem (entram em diástole) para recebê-lo. Em seguida, os ventrículos entram em sístole, pressionando o sangue para as artérias, enquanto os átrios entram em diástole para receber mais sangue das veias. E assim sucessivamente.

### **Válvulas**

O coração possui válvulas especiais que fazem com que o sangue que passa dos átrios para os ventrículos e, destes, para as artérias, flua sempre nesta direção, impedindo o refluxo. Existem quatro válvulas (as mais importantes) no coração:

**Válvula Mitrál** - Situada entre o átrio e o ventrículo esquerdo. Garante o fluxo de sangue arterial do átrio esquerdo para o ventrículo esquerdo, impedindo o refluxo para o átrio.

**Válvula Tricúspide** - Localiza-se entre o átrio e o ventrículo direito. Garante o fluxo de sangue venoso do átrio direito para o ventrículo direito, impedindo o refluxo.

**Válvula Aórtica** - Está localizada entre o ventrículo esquerdo e a artéria aorta. Garante a passagem do sangue arterial para a aorta, impedindo que ele volte ao ventrículo.

**Válvula Pulmonar** - Posicionada entre o ventrículo direito e a artéria pulmonar, permite o fluxo de sangue para a artéria pulmonar, impedindo o refluxo.

### **Vasos do Coração**

O sangue que circula pelo coração não é capaz de nutri-lo. Ele simplesmente passa pelo órgão. A nutrição do coração é feita por um complexo de artérias e veias conhecidas como coronárias. As artérias coronárias partem da aorta (a artéria que sai do ventrículo esquerdo do coração) e entram direto no coração, onde se ramificam em uma série de vasos. O sangue utilizado pelo coração, por sua vez, é coletado pela veia coronária, que desemboca direto na aurícula direita do coração.

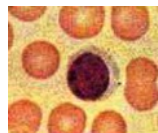
### **Pulso**

Quando o ventrículo esquerdo do coração se contrai, bombeando sangue para a artéria aorta, esta artéria sofre uma brusca dilatação, que se transmite por suas ramificações, podendo ser sentida na artéria radial, que passa pelo pulso, logo ao lado do polegar.

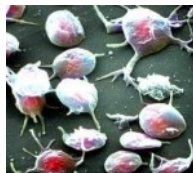Como esta transmissão é muito rápida (a velocidade é de 9 metros por segundo), ele é sentida praticamente no mesmo momento em que ocorre. Com base no pulso é possível deduzir uma série de informações, como a frequência cardíaca (o número de batidas por minuto) e o ritmo (regularidade das batidas).

## Sangue

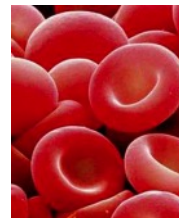### Células do Sangue



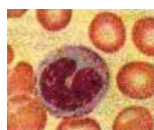
linfócitos



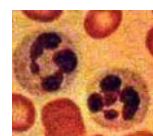
Plaquetas



Hemácias



Monócitos



Neutrófilos

O sangue é um líquido de cor avermelhada que transita por todo o organismo a partir do coração e pelos pulmões, artérias, capilares e veias. Sua função básica é levar oxigênio e nutrientes para as células, que serão usados na obtenção da energia que mantém o corpo funcionando. O sangue é composto por plasma e por elementos figurados.

O plasma representa cerca de 60% do líquido total, e é composto por 90% de água e 10% de outras substâncias dissolvidas como aminoácidos, ácidos graxos, glicose e sais minerais, entre outras, e que são absorvidas pelas vilosidades intestinais. Já os elementos figurados são os glóbulos vermelhos (hemácias), glóbulos brancos ou leucócitos e plaquetas. Em 1 mm<sup>3</sup> (um milímetro cúbico) de sangue existem cerca de 4 a 6 milhões de hemácias, 7 a 9 mil leucócitos e 200 mil a 300 mil plaquetas.

#### Hemácias

As hemácias são responsáveis pelo transporte de oxigênio para as células do corpo e gás carbônico de volta para o pulmão, onde faz nova troca gasosa e recomeça o ciclo. Graças a um pigmento vermelho chamado hemoglobina, conferem ao sangue sua característica cor vermelha.

#### Leucócitos

Os leucócitos são responsáveis pela defesa do organismo contra agentes agressores externos, como vírus e bactérias. E, para evitar doenças, o organismo precisa se defender. Nessa guerra, entram em cena dois tipos distintos de leucócitos: os neutrófilos e os linfócitos. Os neutrófilos têm uma forma especial de destruir uma célula agressora (uma bactéria, por exemplo) chamada fagocitose. Quando o neutrófilo detecta o inimigo, ocorre uma alteração na sua membrana celular, que se projeta em forma

de "braços" de maneira a envolvê-lo. Esses "braços" são chamados de pseudópodes (falsos pés, pela origem grega da palavra). Uma vez no interior da célula, a bactéria é então destruída.

Já os linfócitos destroem as bactérias por meio da produção de anticorpos, capazes de destruir as proteínas dos agressores, eliminando-os.

### **Plaquetas**

As plaquetas são fragmentos de células (por não possuírem um núcleo) que ajudam na cicatrização, formando coágulos. Quando algum vaso sanguíneo se rompe, as plaquetas liberam certas substâncias formando uma rede onde ficam presos os elementos figurados. Todo o conjunto seca, impedindo que o sangue continue escapando.

### **De Onde Vem o Sangue**

As hemácias são produzidas pela medula óssea. Calcula-se que a medula óssea produza cerca de 200 bilhões de hemácias por dia. Já os leucócitos podem ser produzidos na medula óssea, nos gânglios linfáticos, no fígado, no timo ou no baço. As plaquetas são produzidas por determinadas células na medula óssea, como não possuem núcleo nem outras características celulares, são chamadas de corpúsculos ou pedaços de células.

### **Sistema linfático:**

Além do sistema vascular linfático, que consiste nos vasos e nódulos linfáticos, existem nos diferentes órgãos do organismo aglomerações de linfócitos, que aparecem na forma de nódulos linfáticos (linfonodos solitários) e de aglomerações de nódulos linfáticos (linfonodos agregados) e, que juntamente com o sistema vascular linfático, formam o sistema linfático. O sistema linfático não possui somente uma função importante de transporte, mas também uma importante função de defesa contra lesões; ele representa aproximadamente 1% do peso corporal. No tecido linfóide ocorre a formação de linfócitos e imunoglobulinas. Os corpos estranhos que entram no organismo são transportados para os nódulos linfáticos com o auxílio do sistema vascular, onde são degradados ou depositados. Microorganismos que entram nos vasos linfáticos também são transportados para nódulos linfáticos regionais e são degradados. Nos diferentes agentes infecciosos, os processos de defesa se processam com o auxílio de dispositivos de defesa celulares do sangue, imediatamente no local de penetração do organismo.

### **Funções do sangue:**

Função respiratória: com o auxílio da hemoglobina dos eritrócitos, dá-se o transporte de oxigênio do pulmão para dentro dos tecidos. O sangue também serve para o transporte de ácido carbônico para os pulmões.

Função de nutrição: com o auxílio do sangue ocorre um transporte de substâncias nutritivas a partir do canal intestinal para as células, ocorrendo ainda um suprimento uniforme de todos os tecidos com ligações indispensáveis à vida.

Função de excreção: transporte de produtos finais do metabolismo para os órgãos excretórios.



Função de defesa: com o auxílio dos anticorpos, das enzimas e dos leucócitos, o sangue está em condições de participar nos processos de defesa contra microrganismos, corpos estranhos e toxinas, entre outros.

Função de regulação do equilíbrio hídrico do organismo: a água que entre em excesso é depositada nos espaços intersticiais, para em seguida ser eliminada pelos rins, pulmões e pele.

Função de regulação de pH: com base na alta capacidade de tamponamento, o sangue está em condições de manter o pH dentro de limites muito estreitos.

Função de regulação da pressão osmótica: em consequência da regulação da concentração protéica e salina no sangue, a pressão osmótica é mantida dentro de limites muito estreitos. Isto é importante para os processos de trocas nos capilares e para o equilíbrio hídrico dos tecidos.

Função de transporte hormonal: o sangue transporta os hormônios e, portanto, juntamente com o sistema nervoso, serve para a coordenação das funções orgânicas em todo o organismo.

Função de distribuição do calor: o sangue assimila o calor formado durante os processos metabólicos e distribui por todo este calor.

A regulação da pressão sanguínea: neste caso, são importantes as alterações do volume sanguíneo. Uma redução do volume sanguíneo leva geralmente a uma redução da pressão sanguínea e vice-versa.

- ✓ **ANGIOLOGIA** – em seu sentido restrito é denominada, estudo dos vasos. Sendo também incluído o coração, baço, vasos linfáticos além das artérias e veias.
- ✓ **O CORAÇÃO** - é um órgão ímpar em todos os aspectos, sendo um órgão central que, por contração rítmica, bombeia o sangue continuamente através dos vasos.
- ✓ É constituído por quatro câmaras sendo dois átrios e dois ventrículos.
- ✓ O tamanho do coração varia consideravelmente entre as espécies sendo que nos menores animais estes são maiores.
- ✓ O peso do coração corresponde a 0,75% do peso corpóreo, a estrutura, a forma e a disposição geral do coração são semelhantes em todos os mamíferos.

### **PERICARDIO E TOPOGRAFIA DO CORAÇÃO**

- ✓ O saco pericárdico envolve o coração quase por completo, e no seu interior contém líquido seroso permitindo o movimento do coração.
- ✓ O coração é formado por um ápice e uma base, localizado na região do mediastino, possui um formato cônico, na região torácica esta entre a terceira e sexta costela,

- ✓ Apresenta seu ápice inclinado ventro-caudo-lateralmente para a esquerda em 25° em relação ao plano sagital mediano e 40° em relação ao plano transversal
- ✓ É uma bomba de aspiração (diástole) e pressão (sístole). Proporcionalmente é maior em indivíduos de menor porte do que nos animais maiores. É capaz de se hipertrofiar.

## ANATOMIA GERAL DO CORAÇÃO

- ✓ A base do coração é formada pelos átrios que possuem uma paredes finas que são separados dos ventrículos através do SULCO CORONARIANO em um revestimento de tecido adiposo

1. 2. Agora posicione o coração de forma similar ao que acontece ao animal. Localize a borda cranial (é mais bojuda, miocárdio mais estreito), é o ventrículo direito; a borda caudal (miocárdio mais espesso, superfície levemente côncava), é o ventrículo esquerdo. Há também a face direita (atrial) e esquerda (auricular), isso devido às aurículas estarem voltadas para a face esquerda. Lembramos que as aurículas nada mais são do que projeções do próprio átrio, permitindo assim uma maior capacidade atrial.

2. 3. O ápice do coração apresenta o vórtex. Trata-se de um redemoinho de fibras musculares, onde estas fibras se interceptam a fim de voltar em sentido contrário, distribuindo-se assim, no formato de um oito. Isso lhes confere maior eficiência na sístole, pois é como se o coração fosse torcido para expulsar o sangue. Já a base, apresenta os vasos: artéria aorta com coronárias direita e esquerda, tronco braquiocefálico e ligamento arterioso; artéria tronco pulmonar, com as artérias pulmonares direita e esquerda; veias cavas cranial e caudal, recebendo a cranial, a veia ázigos; veias pulmonares, variando seu número de acordo com a espécie animal, normalmente de 4 a 6 em ruminantes e podendo ser encontrado até 8 em outras espécies.

3. 4. Localize a aorta e acompanhe as artérias coronárias direita e esquerda. A a. coronária esquerda emite dois ramos: r. interventricular paraconal e r. circunflexo esquerdo. O primeiro é chamado de paraconal por causa de sua vizinhança com o cone arterioso, um afunilamento para originar a a. tronco pulmonar. A a. coronária direita emite ramos de pequeno calibre, findando em um mais espesso: r. interventricular subsinuoso. Estes ramos interventriculares estão acompanhados por veias importantes na drenagem cardíaca: v. máxima (paraconal) e média (subsINUOSO). Para identificar facilmente, meça grosseiramente com seus dedos, e verá que a maior em extensão aparente é a máxima, e a outra a média. Estes vasos estão localizados nos sulcos interventriculares: paraconal (face auricular) e subsINUOSO (face atrial). Recebem estes nomes por serem sulcamentos das projeções do septo interventricular.

4. 5. Nos corações seccionados, perceba a sutil diferença entre endocárdio, miocárdio, epicárdio e pericárdio. O miocárdio apresenta elevações nas superfícies atrial e ventricular. Na atrial formam-se os músculos pectíneos, auxiliando no reforço de contração do átrio. No ventrículo encontramos as trabéculas cárneas, de menor projeção, atuando como redutores do turbilhonamento sanguíneo ventricular.

5. 6. Algumas trabéculas cárneas se desenvolveram, formando tirantes entre a parede e o septo interventricular, são as trabéculas septo-marginais. No ventrículo direito, encontramos uma trabécula septo-marginal muito desenvolvida, que servirá de atalho para os ramos de condução cardíaco, pois “à volta” seria muito grande pelo ápice para a sístole ser simultânea. Outras se desenvolveram para

segurar as válvulas atrioventriculares, denominadas cordas tendíneas. Fixando estas cordas tendíneas à parede ventricular, encontramos os músculos papilares.

6. 7. O óstio átrio-ventricular direito é fechado unilateralmente pela valva tricúspide, e o óstio atrioventricular esquerdo pela valva bicúspide ou mitral. A valva tricúspide possui mais componentes por não poder demonstrar resistência ao fluxo sanguíneo átrio-ventricular, e por não haver uma sístole ventricular tão forte a ponto de haver refluxo (pois inicia-se aí a circulação pulmonar). Já a valva bicúspide apresenta menor número de componentes valvulares, pois deve apresentar resistência à sístole ventricular, dando início à circulação sistêmica.

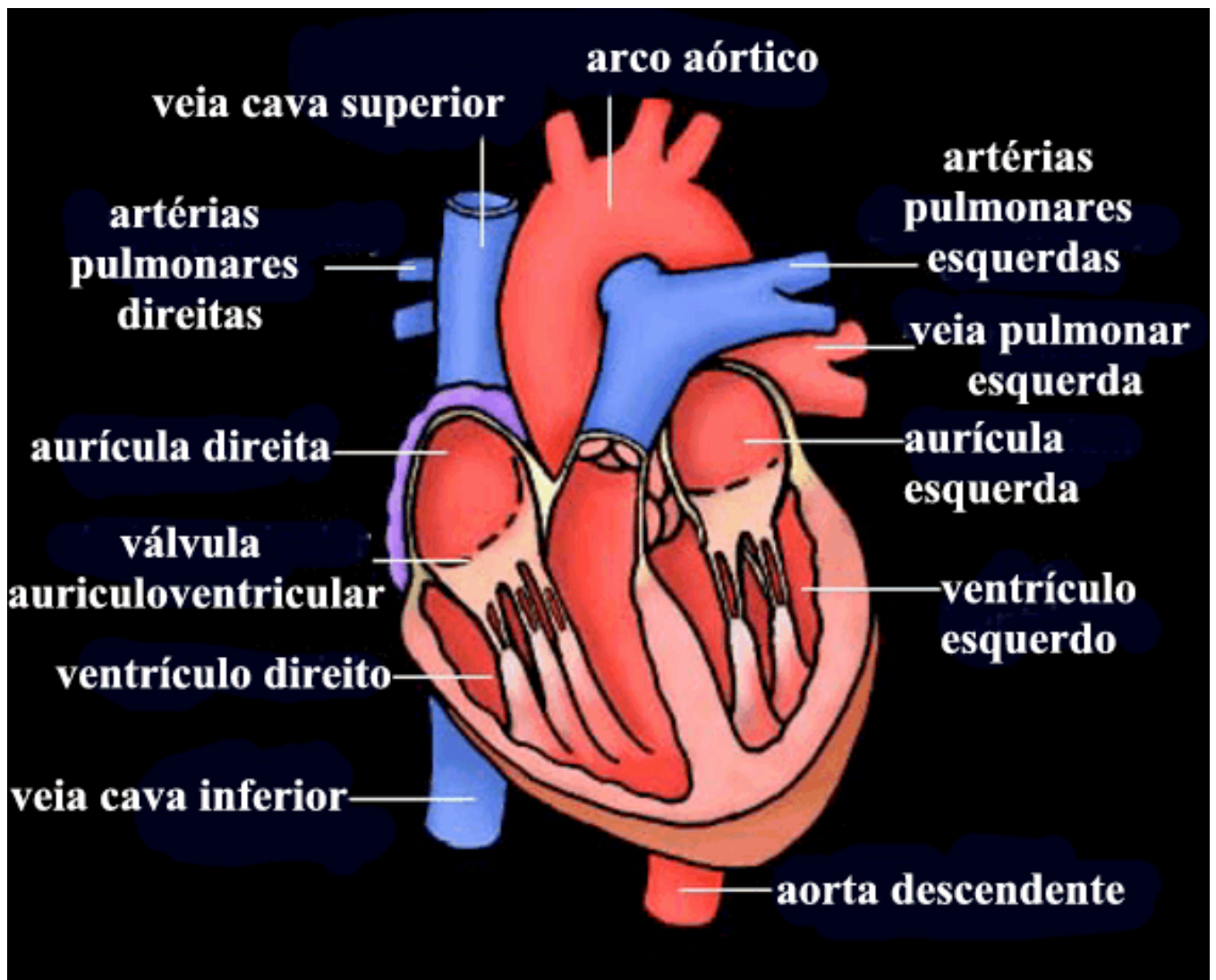
7. 8. A aorta origina-se no ventrículo esquerdo, e é demarcada pela presença das válvulas semilunares aórticas. Apresentam um aspecto de bolso, que ao se encherem de sangue no refluxo arterial, colabam este óstio aórtico. Devemos recordar que a pressão exercida pelo ventrículo, faz com que as paredes arteriais cedam em diâmetro para poderem comportar o volume sanguíneo. Quando cessa essa pressão, as paredes, através da túnica elástica e músculos lisos, reduzem seu diâmetro fazendo a manutenção dessa pressão intravascular, graças ao fechamento das valvas. Já a artéria pulmonar, inicia-se no cone arterioso, sendo demarcada pelas válvulas semilunares pulmonares. Têm a mesma função das aórticas.

8. 9. Voltando ao átrio direito, podemos notar um sulco externo, formado pela inserção da veia cava cranial à parede atrial. Denominamos este sulco como sulco terminal. Internamente, este sulco forma uma elevação em forma de crista, que deterá o nódulo sinu-atrial, importante mecanismo de condução própria do ritmo cardíaco. Entre o óstio das veias cava cranial e caudal, surge uma crista, denominada crista intervenosa. Esta crista impede o choque entre os fluxos cranial e caudal. Ventralmente ao óstio da veia cava caudal, encontramos o seio coronário, onde desembocam as veias máxima, médias e mínimas do coração. Notem que o próprio assoalho da veia cava caudal, forma o teto do seio coronário, que funciona como válvula, impedindo o refluxo sanguíneo durante a sístole atrial.

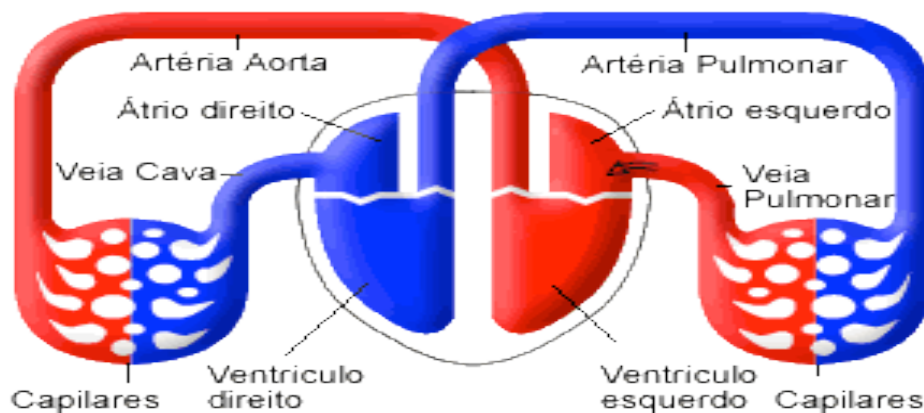
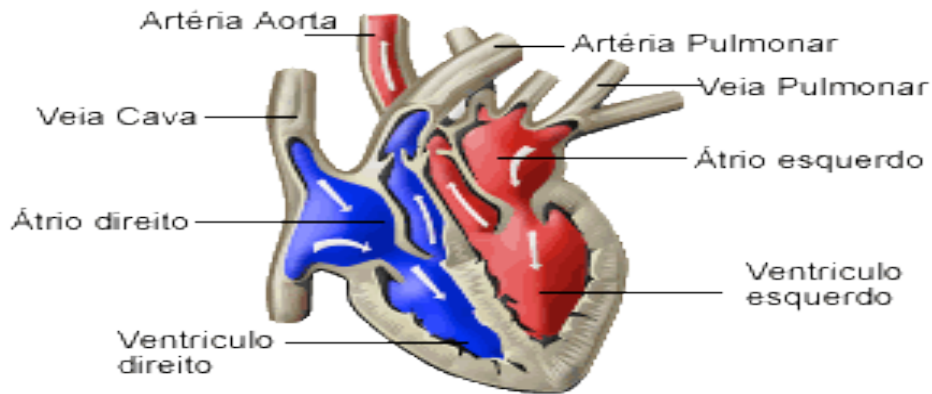
9.10. Procurem os corações de ruminantes adultos com o osso cardíaco dissecado. Esse osso é uma calcificação de parte da arquitetura fibrosa do coração, para estabilizar os grandes vasos durante o momento de instabilidade (sístole).

10. 11. O coração dos equinos normalmente possui menor quantidade de tecido adiposo acumulado e entremeado ao órgão e ápice pontiagudo. Já o de bovinos apresenta gordura densa, aspecto mais triangular com ápice desbastado.





## PEQUENA E GRANDE CIRCULAÇÃO



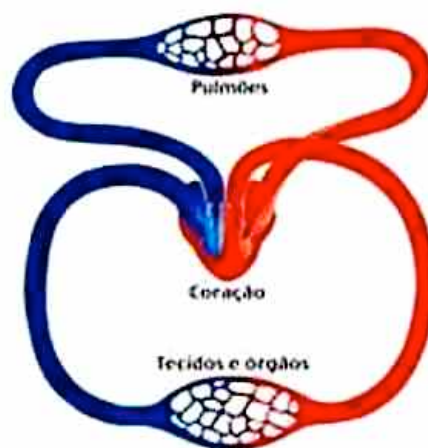
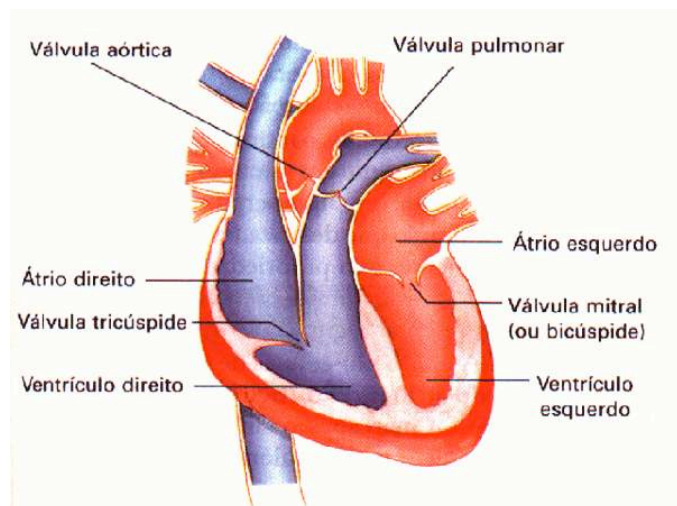
### Sistema Circulatório das Aves

Nas Aves o aparelho circulatório é do tipo fechado, duplo e completo. Há uma separação completa entre o sangue venoso e o arterial. Além disso, o coração tem quatro câmaras. A aorta sistêmica deixa o ventrículo esquerdo e leva o sangue para a cabeça e corpo, através do quarto arco aórtico direito. Existem, variações consideráveis no que se refere às artérias carótidas. Geralmente, as carótidas comuns são pares. Entretanto, nos alcaravões, os dois ramos se unem logo depois de emergirem das artérias inominadas e formam um único tronco. Em outros grupos, pode haver uma redução do tamanho tanto da carótida comum esquerda como da direita antes da fusão e, nas aves passeriformes, só a carótida comum esquerda permanece.

**Existem duas veias pré-cavas funcionais e uma veia pós-cava completa.** As primeiras são formadas pela união da veia jugular e subclávia de cada lado. A veia pós-cava drena o sangue dos membros através do sistema porta-renal, que passa pelos rins, mas que não se ramifica em capilares; conseqüentemente, não pode ser comparado ao sistema porta-renal dos vertebrados inferiores. Os eritrócitos das aves são nucleados e maiores do que os dos mamíferos.

O **Sistema de Circulação** permite a conservação da temperatura da ave. A circulação é bastante intensa e conseqüentemente, as trocas gasosas que se processam ao nível das células também são intensas e desenrola-se uma notável combustão celular. Isso acontece porque o deslocamento durante o vôo constitui uma atividade muscular muito grande, que exige o consumo de grandes quantidades de energia - ATP. Chegam a ter 150 batidas por minuto algumas aves.

A **circulação é fechada, dupla e completa**; o sangue venoso não se mistura com o sangue arterial. As hemácias são nucleadas e ovais. O coração tem 4 cavidades, que são conhecidos como os dois átrios ou aurículas e os dois ventrículos. O arco aórtico, em contraste com o dos mamíferos, é o voltado para o lado direito.

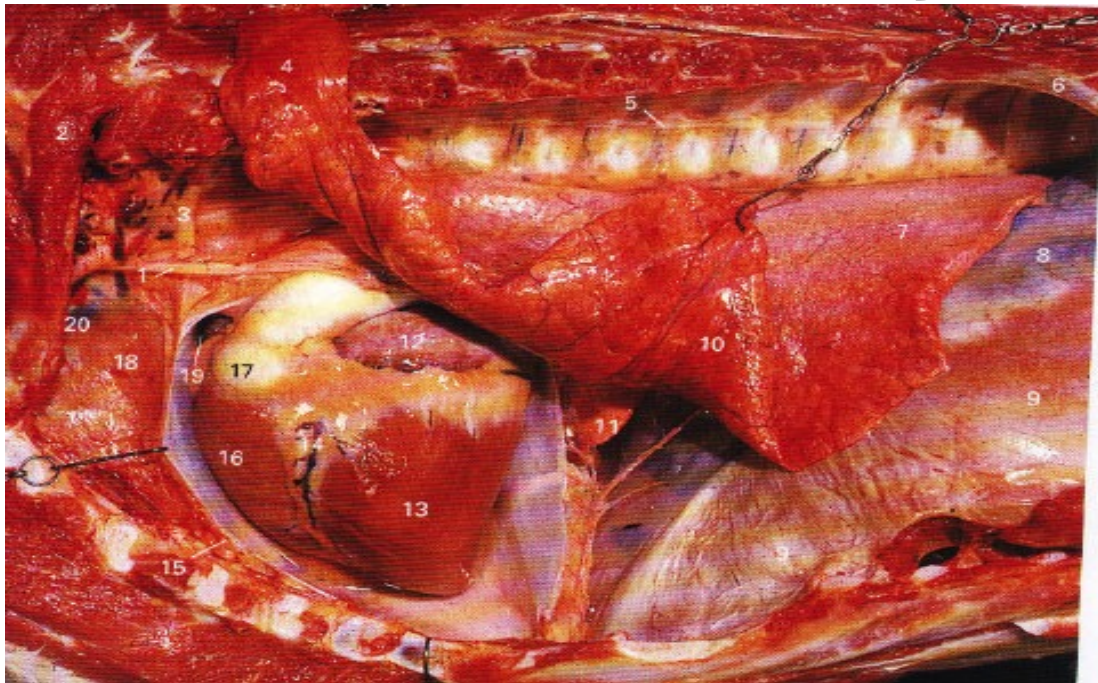


## OUTROS TIPOS DE CIRCULAÇÃO

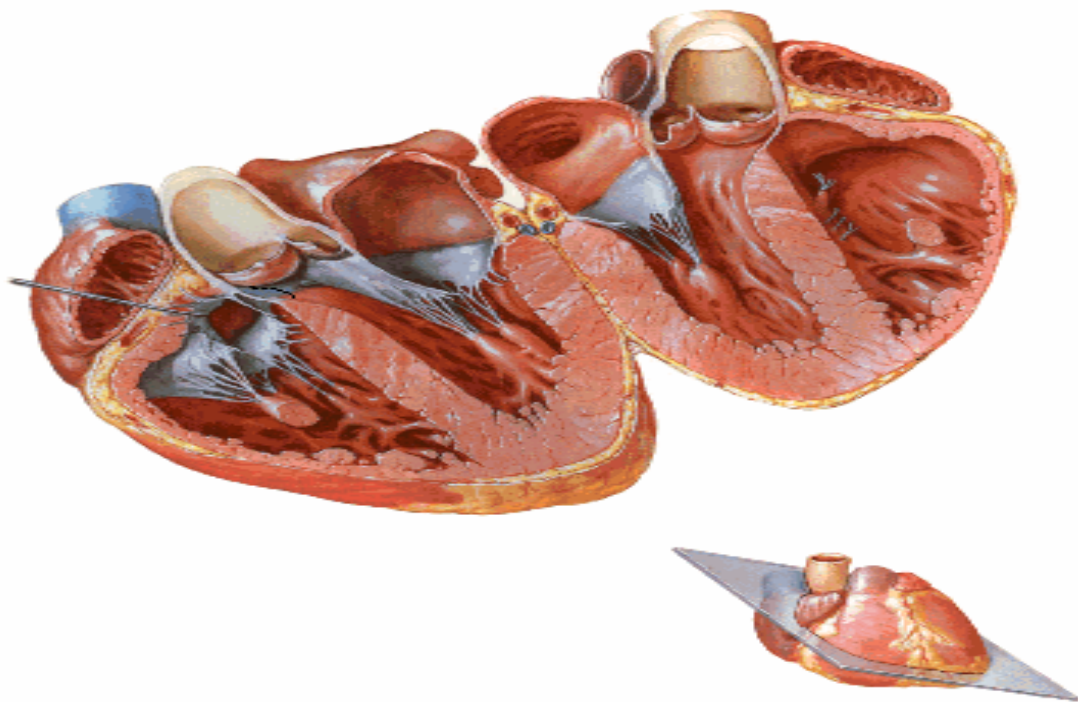
- **Circulação visceral** - É a parte da circulação sistêmica que supre os órgãos do sistema digestivo.
- **Circulação portal hepática** - O sangue venoso dos capilares do trato intestinal drena na veia portal, que invés de levar o sangue de volta ao coração, leva-o ao fígado. Isso permite que este órgão receba nutrientes que foram extraídos da comida pelo intestino. O fígado também neutraliza algumas toxinas recolhidas no intestino. O sangue segue do fígado às veias hepáticas e então para a [veia cava](#) inferior, e daí ao lado direito do coração, entrando no átrio direito e voltando para o início do ciclo, no ventrículo direito.
- **Circulação fetal** - O sistema circulatório do [feto](#) é diferente, já que o feto não usa pulmão, mas obtém nutrientes e oxigênio pelo [cordão umbilical](#). Após o nascimento, o sistema circulatório fetal passa por diversas mudanças anatômicas, incluindo fechamento do [duto arterioso](#) e [foramen ovale](#).
- **Circulação coronária** - É o conjunto das artérias, arteríolas, capilares, vênulas e veias próprios do coração. São considerados separadamente por sua importância médica e porque sua fisiologia (modo de funcionamento) apresenta aspectos particulares.



# ***Posicionamento do Coração***

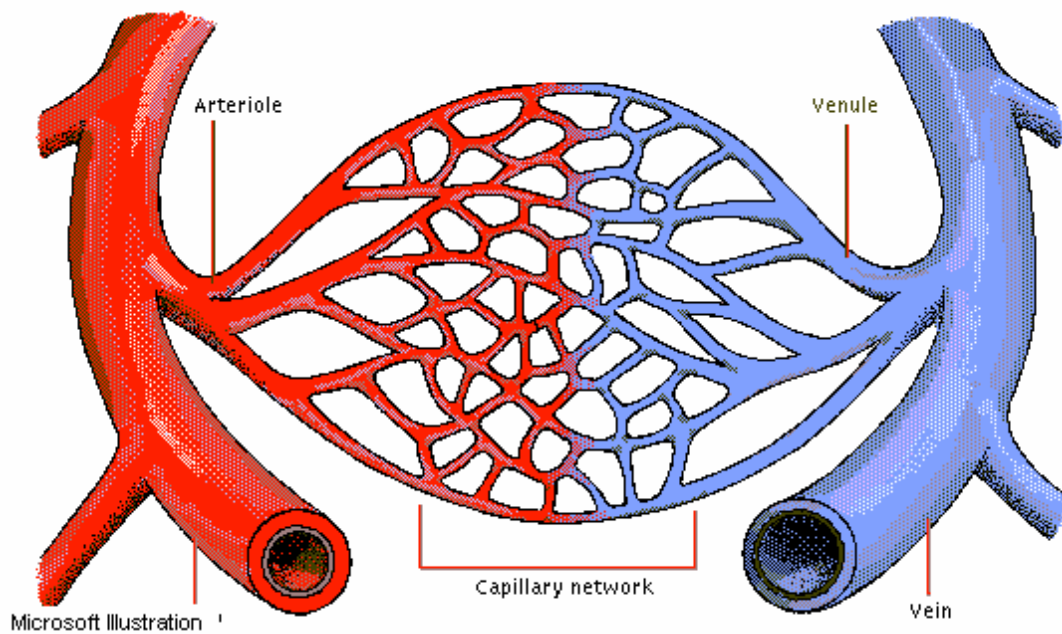
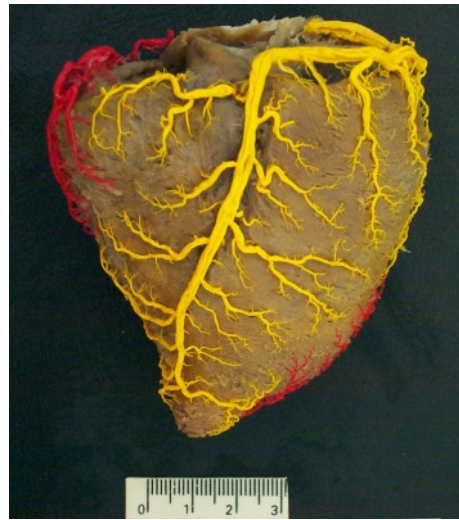


## ***MORFOLOGIA INTERNA DO CORAÇÃO***





# Vascularização Coração



# SISTEMA RESPIRATÓRIO

## *SISTEMA RESPIRATÓRIO*

O sistema respiratório animal e humano é constituído por um par de pulmões e por vários órgãos que conduzem o ar para dentro e para fora das cavidades pulmonares. Esses órgãos são as fossas nasais, a boca, a faringe, a laringe, a traquéia, os brônquios, os bronquíolos e os alvéolos, os três últimos localizados nos pulmões.

**Fossas nasais:** são duas cavidades paralelas que começam nas narinas e terminam na faringe. Elas são separadas uma da outra por uma parede cartilaginosa denominada septo nasal. Em seu interior há dobras chamadas cornetos nasais, que forçam o ar a turbilhonar. Possuem um revestimento dotado de células produtoras de muco e células ciliadas, também presentes nas porções inferiores das vias aéreas, como traquéia, brônquios e porção inicial dos bronquíolos. No teto das fossas nasais existem células sensoriais, responsáveis pelo sentido do olfato. Têm as funções de filtrar, umedecer e aquecer o ar.

**Focinho:** existe uma ampla variedade de formas de acordo com a espécie animal e com funções desde defesa até de respiração, no seu interior apresenta uma grande quantidade de pelos que tem por função a limpeza dos ar, e sua mucosa bastante vascularizada com a função de aquecimento do ar inspirado. O seu interior é dividido por um septo cartilaginoso, formado principalmente de cartilagem hialina.

**Faringe:** é um canal comum aos sistemas digestório e respiratório e comunica-se com a boca e com as fossas nasais. O ar inspirado pelas narinas ou pela boca passa necessariamente pela faringe, antes de atingir a laringe.

**Laringe:** é um tubo sustentado por peças de cartilagem articuladas, situado na parte superior do pescoço, em continuação à faringe. O pomo-de-adão, saliência que aparece no pescoço, faz parte de uma das peças cartilaginosas da laringe.

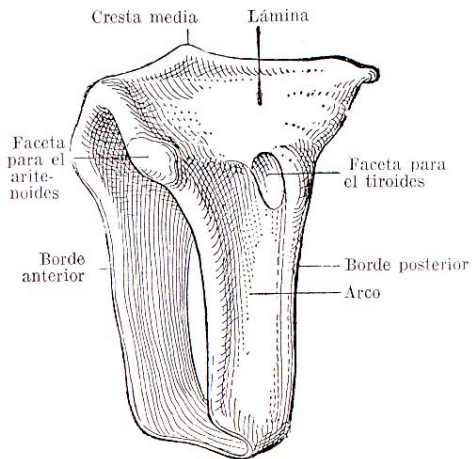
As cartilagens da laringe são a tireóide, a cricóide e a epiglote (**ímpares**) e a aritenóide, a corniculada e a cuneiforme (**pares**).

A entrada da laringe chama-se glote. Acima dela existe uma espécie de “lingüeta” de cartilagem denominada **epiglote**, que funciona como válvula. Quando nos alimentamos, a laringe sobe e sua entrada é fechada pela epiglote. Isso impede que o alimento ingerido penetre nas vias respiratórias.

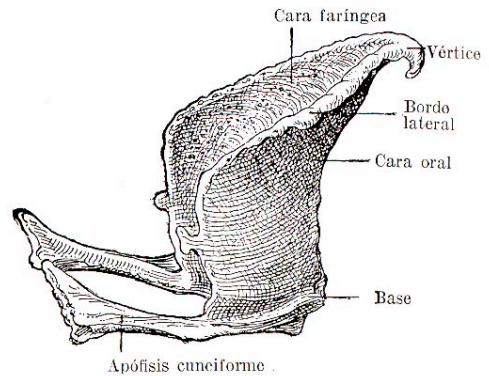
O epitélio que reveste a laringe apresenta pregas, as **cordas vocais**, capazes de produzir sons durante a passagem de ar.

*As palavras tireóide, cricóide, aritenóide e epiglote derivam do grego. Tireóide vem de *thyreós* (= escudo) e *oidés* (= forma de). Cricóide é derivada de *krykos* (= círculo) e *oidés* (= forma de). Aritenóide vem de *arytaina* (=jarro, copo) e *oidés* (= forma de), enquanto epiglote vem de *epi* (= sobre, em cima) e *glottis* (= laringe) . Já corniculada e cuneiforme derivam do latim. Corniculada vem de *corniculatum* (= que tem um pequeno chifre). Cuneiforme vem de *cunæus* (= cunha) e *formis* (= em forma de).*

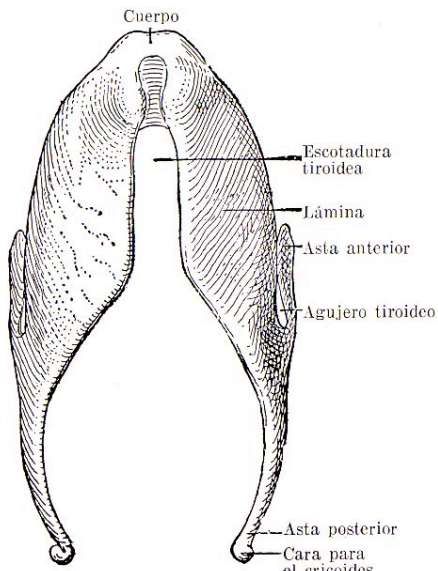
## *CARTILAGENS DA LARINGE*



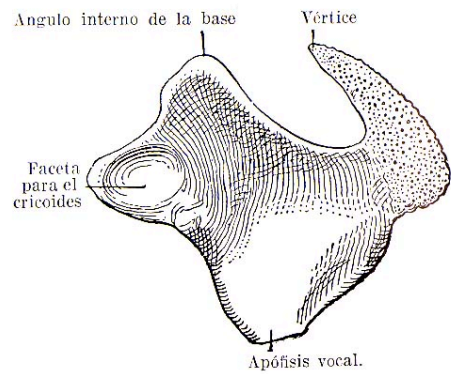
Cartílago cricoideo del caballo; vista anterolateral izquierda.



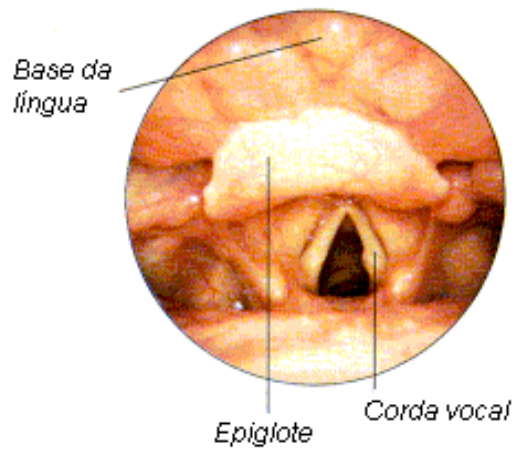
Cartílago epiglótico del caballo visto desde el lado derecho.



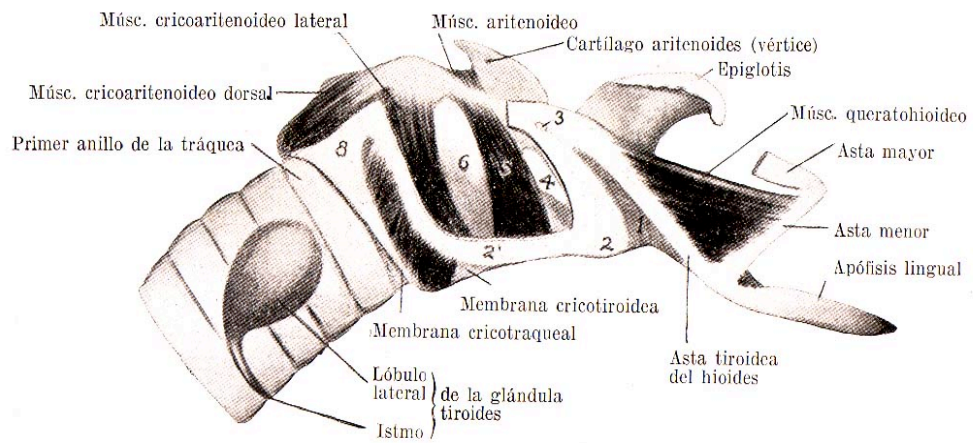
Cartílago tiroideo del caballo visto ventralmente



Cartílago aritenoides izquierdo del caballo visto desde abajo y adentro.

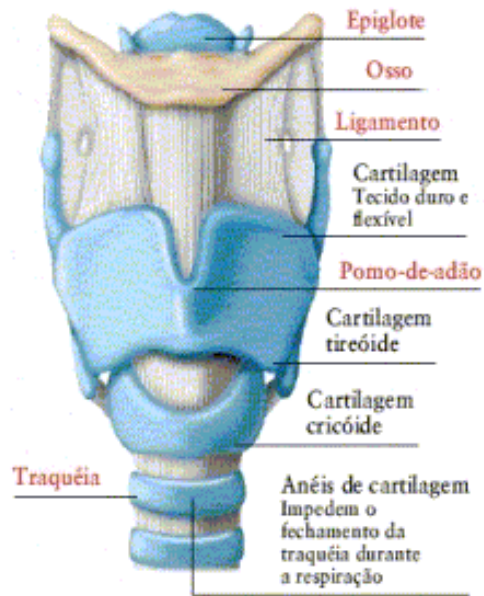


## MÚSCULOS DE LA LARINGE

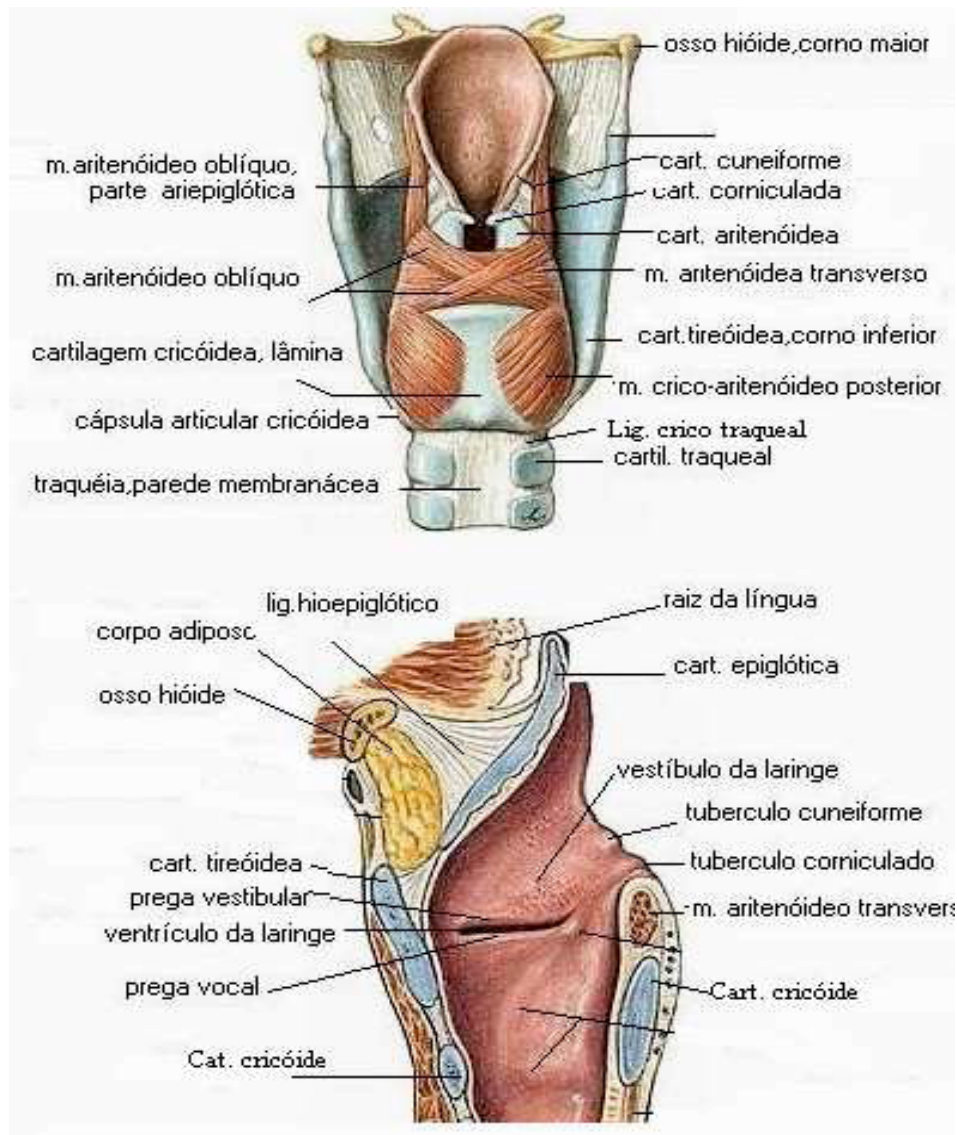


Laringe del caballo; vista lateral derecha.

1, membrana tirohioidea; 2, cuerpo y 2', lámina del cartílago tiroides; 3, agujero tiroideo; 4, apófisis cunciforme; 5, músculo ventricular; 6, sáculo laríngeo; 7, músculo cricotiroides; 8, cartílago cricoides.

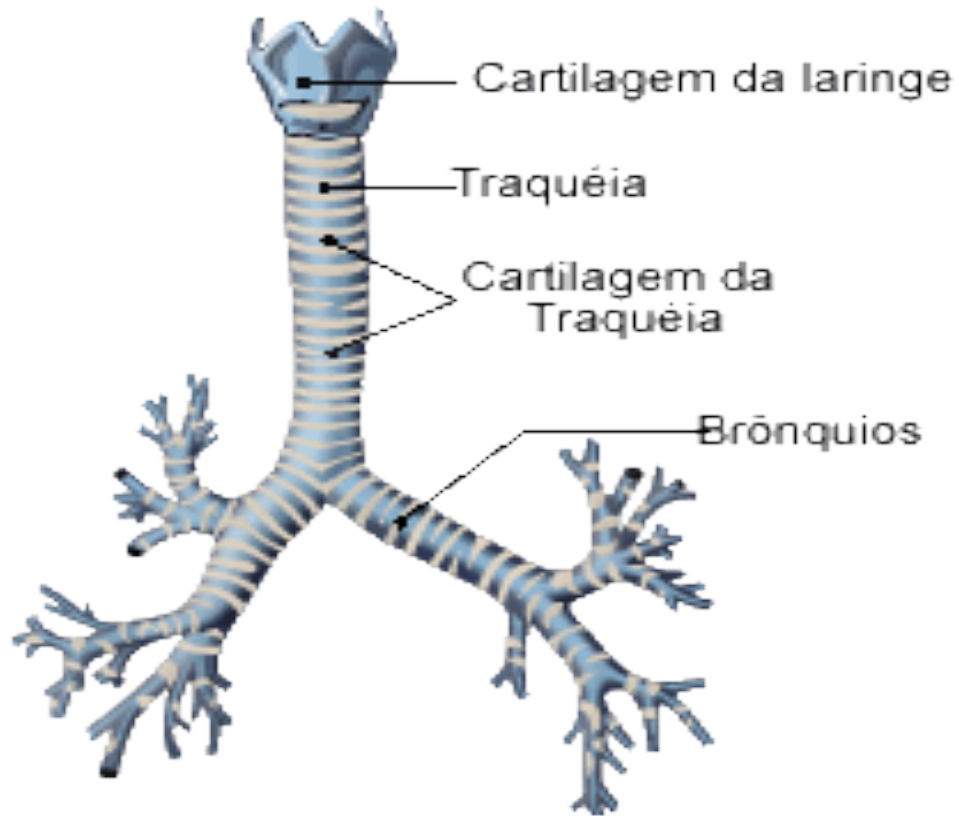




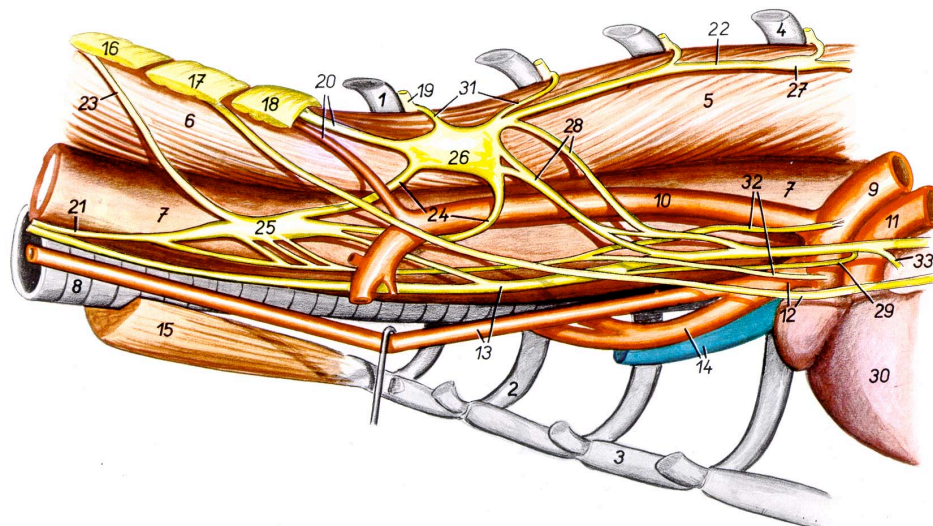


**Traquéia:** é um tubo de aproximadamente 1,5 cm de diâmetro por 10-12 centímetros de comprimento, descrito para os seres humanos com dimensões diferenciadas entre os animais, cujas paredes são reforçadas por anéis cartilagosos. Os seus anéis apresentam um formato em U, e que são revestidos por uma membrana fibro-elastica que facilita assim os movimentos destes anéis no momento da respiração que apresenta assim uma grande pressão interna, tanto na inspiração como na expiração. Bifurca-se na sua região inferior, originando os **brônquios**, que penetram nos pulmões. Seu epitélio de revestimento muco-ciliar adere partículas de poeira e bactérias presentes em suspensão no ar inalado, que são posteriormente varridas para fora (graças ao movimento dos cílios) e engolidas ou expelidas.

## CARTILAGENS A LARINGE, TRAQUEIA E BRONQUIOS.



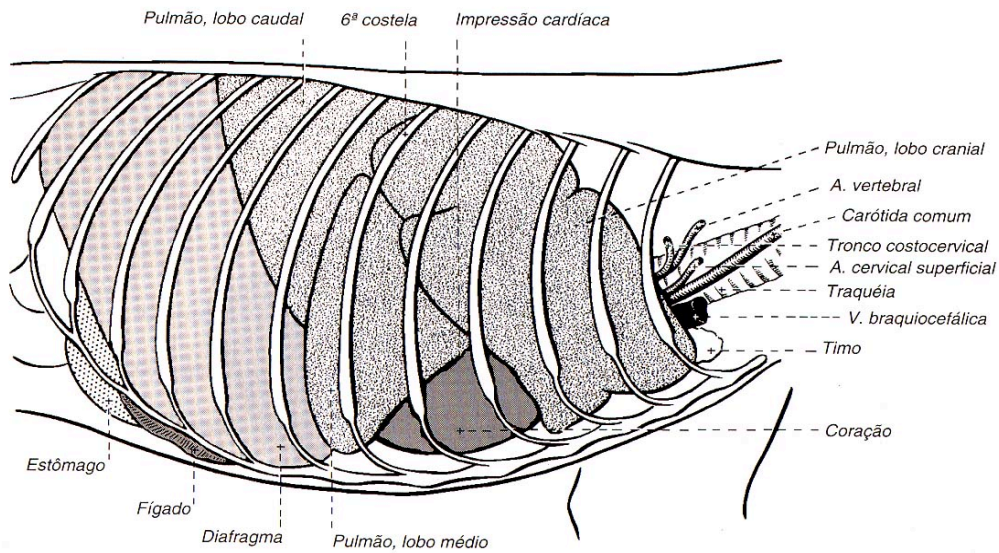
### SISTEMA RESPIRATORIO GATO



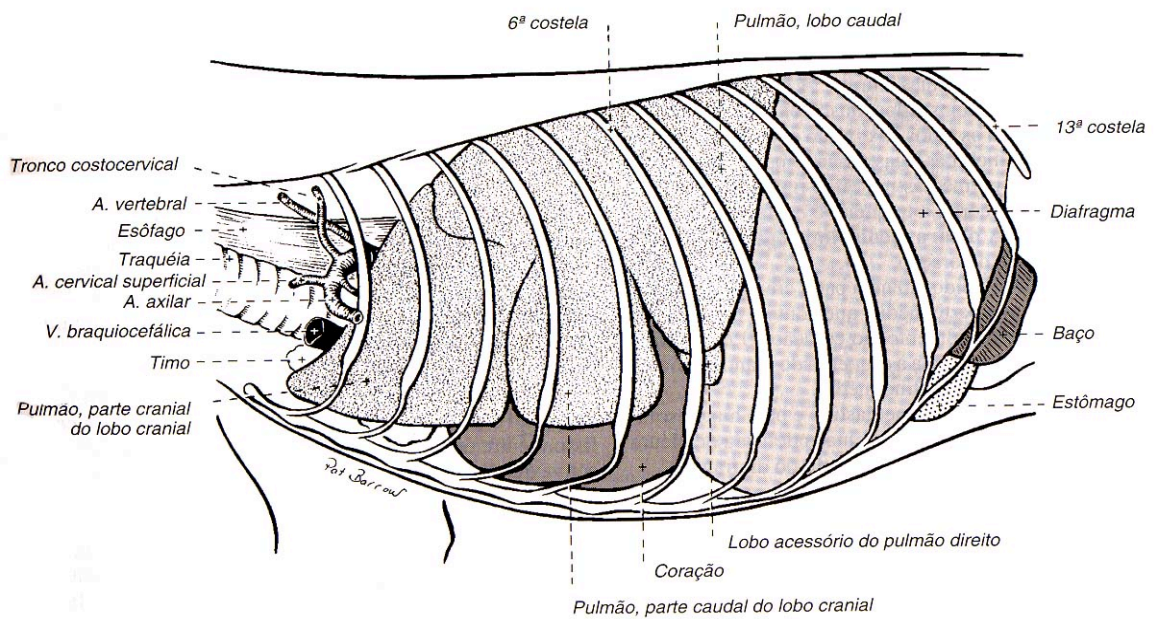
**Pulmões:** Os pulmões são órgãos esponjosos, com aproximadamente 25 cm de comprimento em algumas espécies, com grande variação de tamanho e até de coloração, sendo envolvidos por uma membrana serosa denominada **pleura**. Nos pulmões os brônquios ramificam-se profusamente, dando origem a tubos cada vez mais finos, os **bronquíolos**. O conjunto altamente ramificado de bronquíolos é a **árvore brônquica** ou **árvore respiratória**.

Cada bronquíolo termina em pequenas bolsas formadas por células epiteliais achatadas (tecido epitelial pavimentoso) recobertas por capilares sanguíneos, denominadas **alvéolos pulmonares**.

PESCOÇO, TÓRAX E MEMBRO TORÁCICO



Vísceras torácicas no interior da caixa torácica, face lateral direita.



Vísceras torácicas no interior da caixa torácica, face lateral esquerda.

**Diafragma:** A base de cada pulmão apóia-se no diafragma, órgão músculo-membranoso que separa o tórax do abdomen, presente apenas em mamíferos, promovendo, juntamente com os músculos intercostais, os movimentos respiratórios. Localizado logo acima do estômago, o nervo frênico controla os movimentos do diafragma.

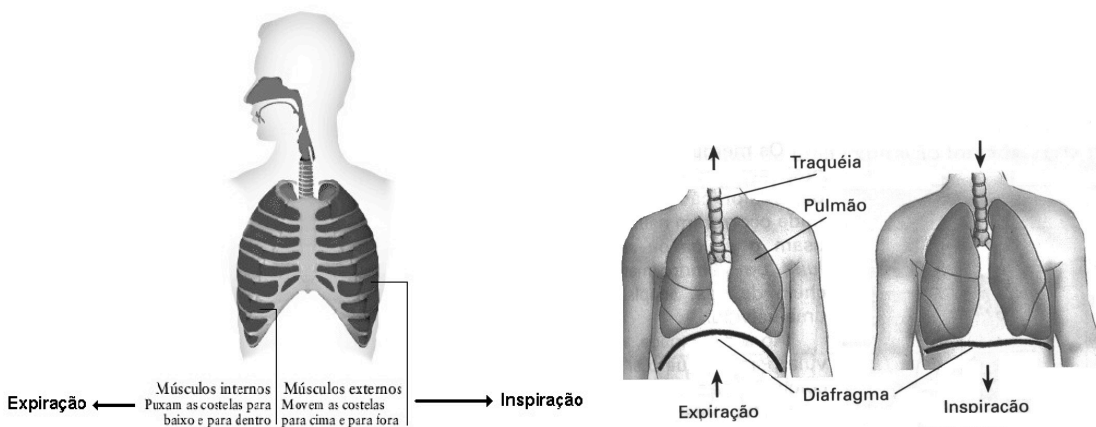
**FISIOLOGIA DA RESPIRAÇÃO**

**Ventilação pulmonar**



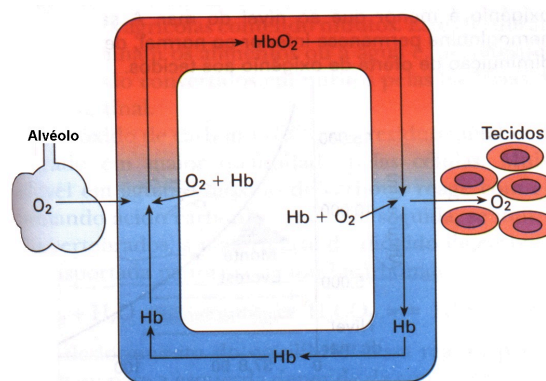
A **inspiração**, que promove a entrada de ar nos pulmões, dá-se pela contração da musculatura do diafragma e dos músculos intercostais. O diafragma abaixa e as costelas elevam-se, promovendo o aumento da caixa torácica, com conseqüente redução da pressão interna (em relação à externa), forçando o ar a entrar nos pulmões.

A **expiração**, que promove a saída de ar dos pulmões, dá-se pelo relaxamento da musculatura do diafragma e dos músculos intercostais. O diafragma eleva-se e as costelas abaixam, o que diminui o volume da caixa torácica, com conseqüente aumento da pressão interna, forçando o ar a sair dos pulmões.



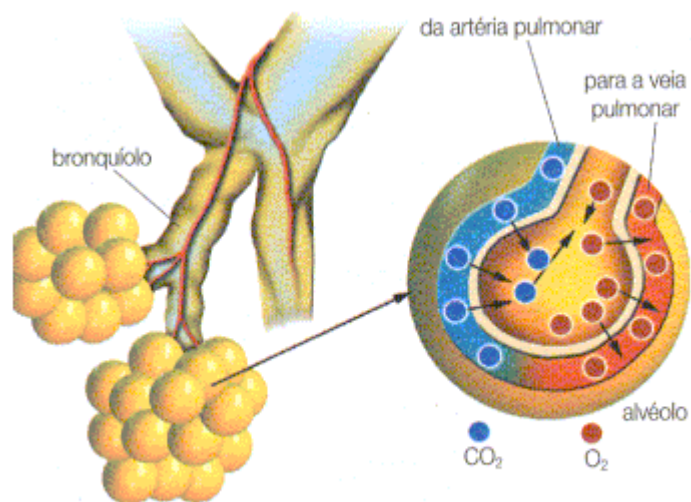
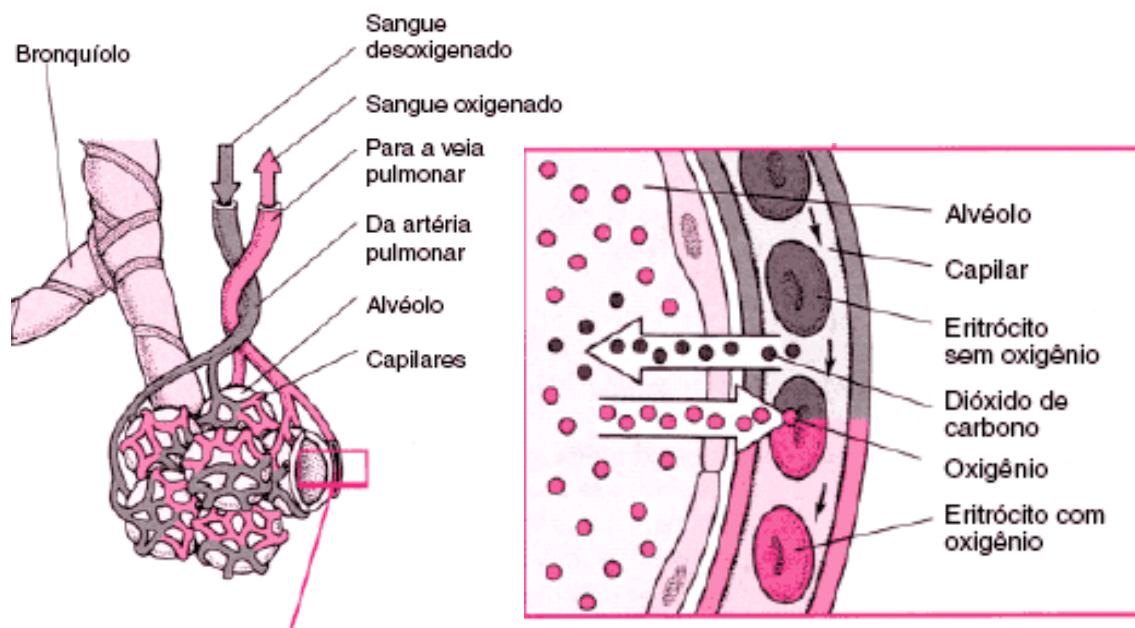
### **Transporte de gases respiratórios**

O transporte de gás **oxigênio** está a cargo da **hemoglobina**, proteína presente nas hemácias. Cada molécula de hemoglobina combina-se com 4 moléculas de gás oxigênio, formando a **oxi-hemoglobina**.

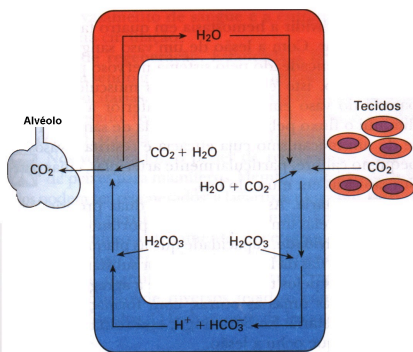
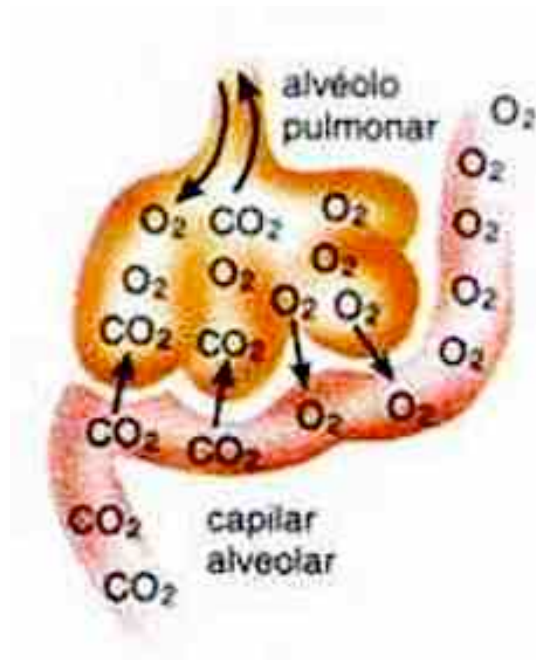


Nos alvéolos pulmonares o gás oxigênio do ar difunde-se para os capilares sangüíneos e penetra nas hemácias, onde se combina com a hemoglobina, enquanto o gás carbônico (CO<sub>2</sub>) é liberado para o ar (processo chamado **hematose**).

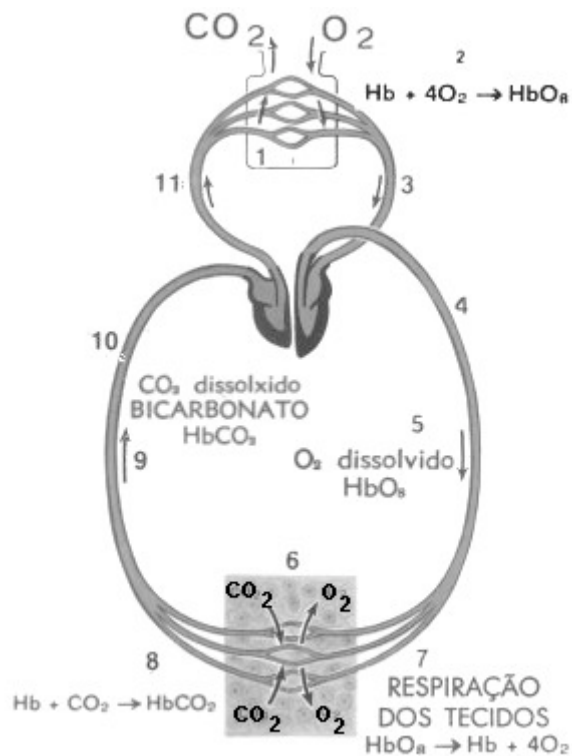




Hematose é a troca de gás oxigênio por gás carbônico nos alvéolos.



Nos tecidos ocorre um processo inverso: o gás oxigênio dissocia-se da hemoglobina e difunde-se pelo líquido tissular, atingindo as células. A maior parte do gás carbônico (cerca de 70%) liberado pelas células no líquido tissular penetra nas hemácias e reage com a água, formando o ácido carbônico, que logo se dissocia e dá origem a íons  $H^+$  e bicarbonato ( $HCO_3^-$ ), difundindo-se para o plasma sanguíneo, onde ajudam a manter o grau de acidez do sangue. Cerca de 23% do **gás carbônico** liberado pelos tecidos associam-se à própria hemoglobina, formando a **carboemoglobina**. O restante dissolve-se no plasma.



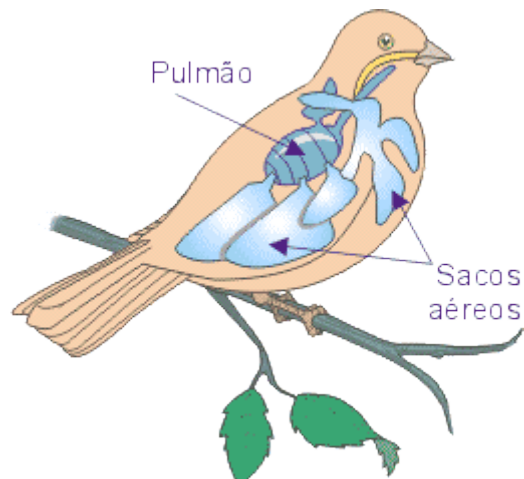
**OBS:** O monóxido de carbono, liberado pela “queima” incompleta de combustíveis fósseis e pela fumaça dos cigarros entre outros, combina-se com a hemoglobina de uma maneira mais estável do que o oxigênio, formando o **carboxiemoglobina**. Dessa forma, a hemoglobina fica impossibilitada de transportar o oxigênio, podendo levar à morte por asfixia.

## RESPIRAÇÃO DAS AVES

Os pulmões das aves são compactos e muito eficientes. Estão ligados à estruturas muito importantes chamadas **sacos aéreos**, que trabalham para a diminuição da densidade da ave durante o voo.

Na base da traquéia há uma estrutura chamada **siringe**, com músculos vocais, responsáveis pelo canto.

Esses sons emitidos pelas aves possibilitam a comunicação entre indivíduos da mesma espécie - o que é importante para a defesa do animal, para a marcação do território, e para aproximar machos e fêmeas no período reprodutivo. Há aves, como o avestruz e o urubu, que não possuem a **siringe**.



### FREQÜÊNCIA RESPIRATÓRIA DAS AVES (Hoffman & Volker (1969))

PATO => 60-70 (65)

GANSO => 12-22 (17)

PAVÃO => 12-14 (13)

POMBO => 24-32 (28)

### DADOS FISIOLÓGICA CAO E GATO

#### Cão

**Frequência Cardíaca: 70 – 130 bpm**

**Frequência Respiratória: 10 – 40 mpm**

#### Gato

**Frequência Cardíaca: 160 – 240 bpm**

**Frequência Respiratória: 20 – 40 mpm**



## Problemas respiratórios

- **Enfisema pulmonar:** as fibras elásticas que são importantes na constituição dos alvéolos e bronquíolos perdem a elasticidade caracterizando a obstrução crônica do fluxo de ar, acompanhada por uma reação inflamatória. Grande parte causada por tabagismo.
- **Asma:** caracterizada pela constrição do calibre das ramificações dos brônquios. A alergia é a causa mais comum. Uso de drogas para dilatar os brônquios.

- **Pneumonia:** causada por bactérias (pneumococos) na maioria dos casos. Sintomas são: febre, dispnéia, tosse, dores no tórax,... Tratamento com antibióticos.
- **Sinusite:** processo inflamatório dos seios da face.
- **Rinite alérgica:** não há infecção, mas a mucosa nasal fica inflamada e ocorre edema. Ocorre o aumento da liberação de coriza.

# SISTEMA DIGESTÓRIO

## COMPARAÇÃO DO SISTEMA DIGESTIVO DOS VERTEBRADOS

### CONSIDERAÇÕES BÁSICAS DAS CLASSES DE ANIMAIS

1. Todos possuem sistema digestório completo e digestão extracelular;
2. Boca geralmente provida de dentes e de língua (a não ser os anfíbios);
3. O estômago é uma dilatação do tubo digestivo que nas aves está dividido em pró-ventrículo, ou estômago químico, e moela ou estômago mecânico;
4. O intestino pode terminar num orifício anal, como ocorre nos protocordados, peixes ósseos e mamíferos, ou numa cloaca, como ocorre nos peixes cartilagosos, anfíbios, répteis e aves.

#### Peixes

1. Sistema digestório é completo;
2. Nos peixes cartilagosos, a boca é ventral e o intestino termina numa cloaca;
3. Os peixes cartilagosos contêm uma dobra em seu intestino denominada *tiflosole* ou *vávula espiral*;
4. Nos peixes ósseos existe um saco armazenador de gases, com posição dorsal, chamado bexiga natatória.

#### Aves

1. Sistema digestório das aves é completo;
2. Só não possui bexiga urinária;
3. As aves possuem grande variedades de bicos, devido à alimentação;
4. Possuem boca destituída de dentes;
5. A eliminação contínua de fezes facilita o vôo;
6. O esôfago das aves apresenta uma dilatação elástica, *o papo*.

#### Répteis

1. Alguns possuem dentes (cobras, crocodilos, e jacarés), sendo que as cobras peçonhentas têm presas inoculadoras de veneno;
2. Há glândula salivar, fígado e pâncreas;
3. O intestino termina na cloaca;
4. O sistema digestório é completo;
5. Têm a língua desenvolvida

#### Anfíbios

1. Não apresentam dentes, porém possuem língua desenvolvida presa na região anterior da mandíbula;
2. O sistema digestivo tem ainda um estomago grande, fígado com vesícula biliar, pâncreas e intestino;
3. O tubo digestivo termina numa região chamada cloaca, onde também desembocam os canais genitais e urinários;
4. Possuem um esôfago curto, que pode ser distinguido de um estômago.

#### Mamíferos

1. Possuem sistema digestório completo;
2. Somente os monotremados possuem cloaca;
3. Os ruminantes possuem sistema digestório diferenciado;

4. O sistema digestório está adaptado a cada tipo de dente, que o mamífero possui (incisivo, canino, pré-molar e molar);
5. Apenas a baleia e o tamanduá não possuem dentes;
6. Como nos osteíctes, o tubo digestivo comunica-se com o exterior pelo ânus, não pela cloaca, com exceção do ornitorrinco e da équidna.

## I – INTRODUÇÃO:

### 1. Generalidades:

Este sistema está disposto em forma de um tubo digestivo, por onde os alimentos transitam e sofrem seu processo de degradação. Este tubo recebe a secreção de glândulas anexas para auxiliar na digestão dos alimentos. É um sistema aberto, para permitir a eliminação dos materiais não aproveitáveis pelo organismo.

### 2. Conceito:

É o conjunto de órgãos responsáveis pela apreensão, mastigação, deglutição, digestão e absorção dos alimentos, repondo o material plástico importante para o metabolismo celular .

### 3. Disposição geral:

Seus órgãos ocupam diversos segmentos do corpo: cabeça, pescoço e tronco.

### 4. Divisão:

#### 4.1. Tubo digestivo:

É composto por uma seqüência de órgãos tubulares, por onde transitam os alimentos. É constituído pela boca (cavidade bucal), faringe, esôfago, estômago, intestinos (delgado e grosso), canal anal e ânus.

#### 4.2. Glândulas anexas:

São glândulas cujas secreções auxiliam na digestão dos alimentos dentro do tubo digestivo. São elas: glândulas salivares, fígado e pâncreas.

## II – ESTUDO DO TUBO DIGESTIVO:

### 1. Boca ou cavidade bucal:

#### 1.1 – Conceito:

É a porção inicial do tubo digestivo, onde ocorre a apreensão, mastigação, insalivação e deglutição dos alimentos e a primeira digestão do amido.

#### 1.2 – Divisão:

##### 1.2.1 – Vestíbulo:

É a região da cavidade bucal anterior à gengiva e às arcadas dentárias.

##### 1.2.2 – Cavidade bucal propriamente dita:

É a região da cavidade bucal posterior à gengiva e às arcadas dentárias.

#### 1.3 – Limites:

##### 1.3.1 – Anterior:

a. Lábios: são duas pregas musculares (músculo orbicular da boca) revestidas internamente por uma mucosa contendo glândulas e outra externa constituída de pele.

##### 1.3.2 – Posterior: Istmo das fauces.

##### 1.3.3 – Laterais: Bochechas (músculo bucinador).

##### 1.3.4 – Superior:

a. Palato duro: lâminas ósseas e mucosa com cristas transversais .

b. Palato mole: muscular (impede a passagem do ar proveniente da cavidade nasal no momento da deglutição).

##### 1.3.4 – Inferior: Assoalho bucal (muscular) - músculo miloioídeo.

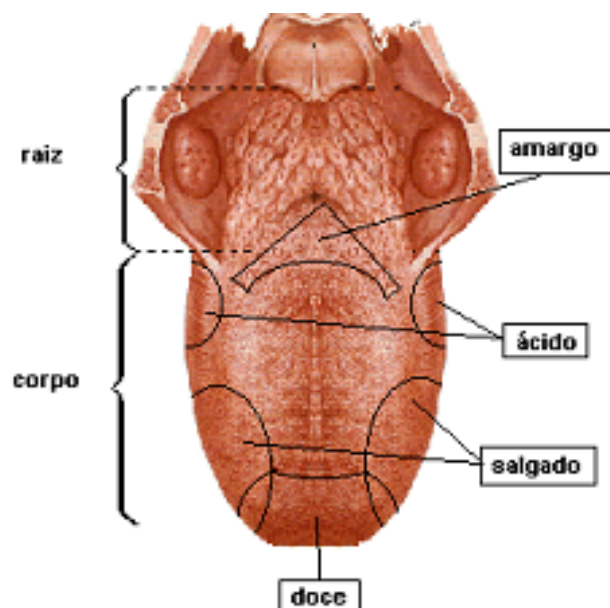
## 1.4 – Língua:

### 1.4.1 – Conceito:

É um órgão muscular, situado na cavidade bucal propriamente dita, que tem importante função na condução do alimento para faringe, além da função gustativa, de fonação e deglutição.

### 1.4.2 - Características gerais:

- a. Raiz (porção faríngea) – parte fixa.
- b. Corpo (porção bucal) – parte móvel:
  - Ápice.
  - Margens ou bordas.
  - Dorso:
  - Papilas linguais.
  - Sulco terminal.
  - Face inferior:
  - Frênulo lingual.
  - Carúnculas sublinguais.
  - Cristas transversais.
- c. Músculos intrínsecos (constituem a língua):
  - mm. longitudinais.
  - m. vertical.
  - m. horizontal.
- d. Músculos extrínsecos (movimentam a língua):
  - m. genioglosso.
  - m. estiloglosso.
  - m. hioglosso.
  - m. condroglosso.
- e. Sabores básicos:
  - Doce.
  - Salgado.
  - Ácido (azedo).
  - Amargo.





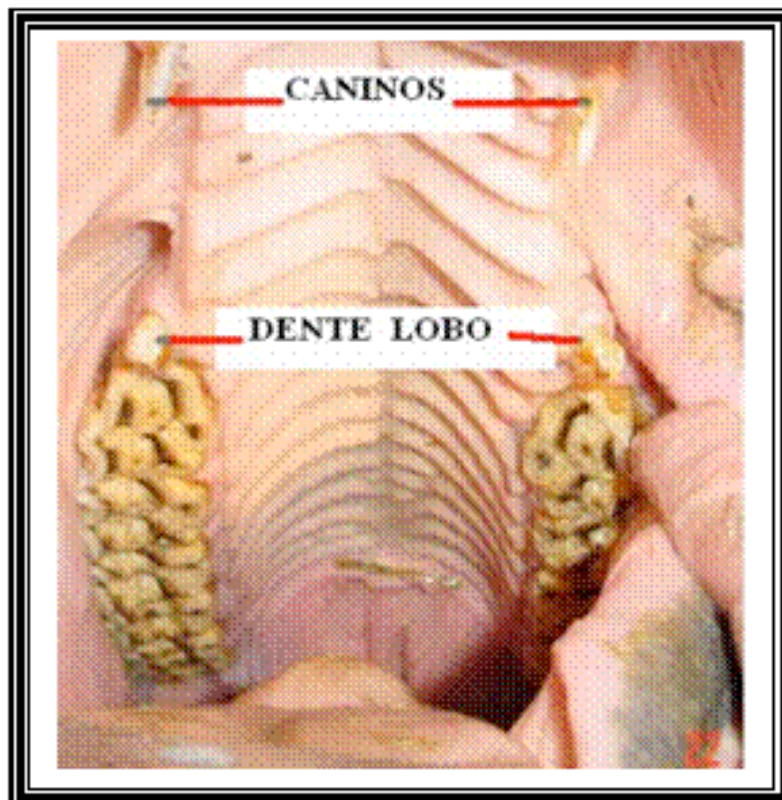
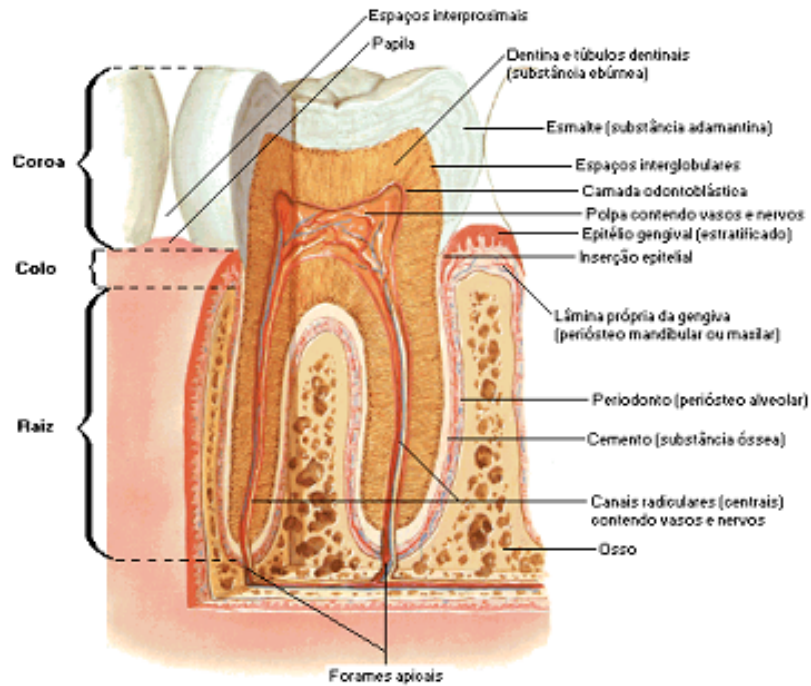
1.5 – Dentes:

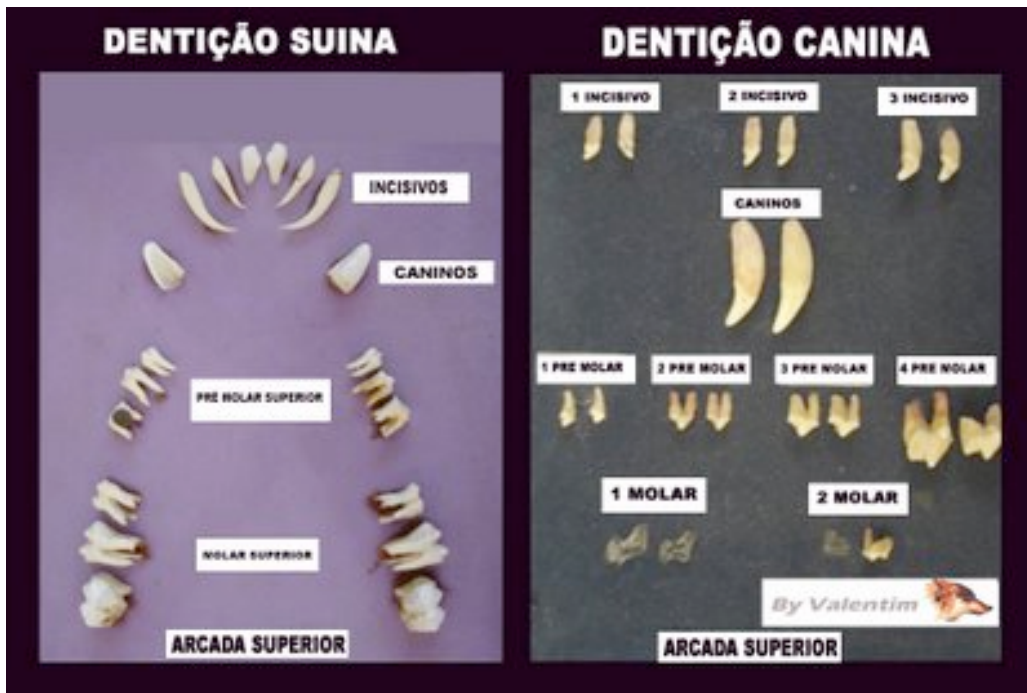1.5.1 – Conceito:

São órgãos esbranquiçados, constituídos de tecido mineralizado, dispostos em arco no interior da cavidade bucal e fixados nos alvéolos dentários da maxila e da mandíbula.

1.5.2 – Partes do dente:

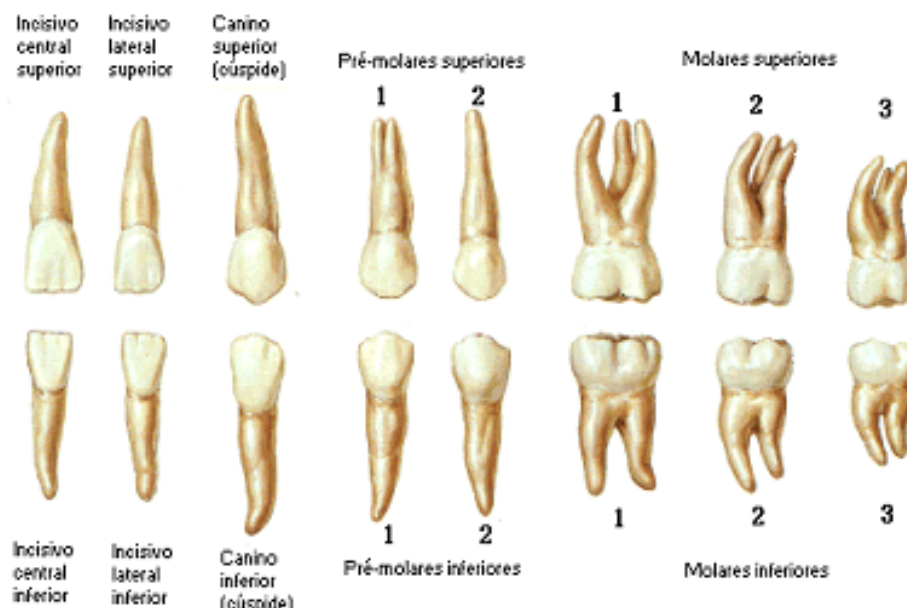
- a. Coroa: porção visível do dente.
- b. Colo: estreitamento entre a coroa e a raiz .
- c. Raiz: porção do dente inclusa nos alvéolos dentários.





### 1.5.3 – Características dos grupos dentais:

- a. Incisivos (I): São dentes que têm a coroa em forma de “pá”, com a função de incidir ou cortar os alimentos.
- b. Caninos (C): São dentes que têm a coroa em forma de “ponta-de-lança”, com a função de rasgar os alimentos.
- c. Pré-molares (PM): São dentes em que a coroa tem forma de mesa ou de “pedra-de-moinho (mó)”, com a função de macerar ou triturar os alimentos. Antecedem os molares.
- d. Molares (M): São dentes em que a coroa tem forma de mesa ou de “pedra-de-moinho (mó)” com a função de macerar ou triturar os alimentos.



## 2. Faringe:

### 2.1 – Conceito:

É um órgão tubular muscular, revestido por mucosa, situado após a cavidade nasal e a cavidade bucal e, funcionalmente, pertence aos sistemas digestório e respiratório.

### 2.2 – Divisão:

2.2.1 – Orofaringe: região situada posteriormente à cavidade bucal.

2.2.2 – Nasofaringe: região situada posteriormente à cavidade nasal e tem comunicação com a orelha (ouvido) média através das tubas auditivas.

2.2.3 – Laringofaringe: região situada posteriormente à nasofaringe, e inferior à orofaringe.

### 2.3 – Comunicações:

2.3.1 – Boca.

2.3.2 – Tubas auditivas (2).

2.3.3 – Esôfago.

2.3.4 – Laringe.

2.3.5 – Cavidade nasal (2).

2.4 – Músculos extrínsecos: são músculos que movimentam ou estabilizam a faringe durante a deglutição.

2.5 – Músculos intrínsecos: fazem parte da estrutura da faringe.

2.6 – Anel linfático: tonsilas faríngeas, palatinas e lingual.

## 3. Esôfago:

### 3.1 – Conceito:

É um órgão tubular muscular, revestido por mucosa, que liga a faringe ao estômago e tem função de condução dos alimentos.

### 3.2 - Porções:

3.2.1 – Cervical (pescoço).

3.2.2 – Torácica (dentro da cavidade torácica) .

3.2.3 – Abdominal (dentro da cavidade abdominal) .

### 3.4 – Estreitamentos:

3.4.1 – Faringe.

3.4.2 – Arco aórtico.

3.4.3 – Brônquio principal esquerdo.

3.4.4 – Hiato esofágico (diafragma) .

3.4.5 – Estômago.

## 4. Estômago:

### 4.1 – Conceito:

É uma dilatação do tubo digestivo entre o esôfago e o intestino, situada na cavidade abdominal, com a função de digerir os alimentos.

4.2 – Faces: anterior e posterior.

4.3 – Curvaturas: maior e menor.

### 4.4 – Partes:

4.4.1 – Fundo.

4.4.2 – Corpo.

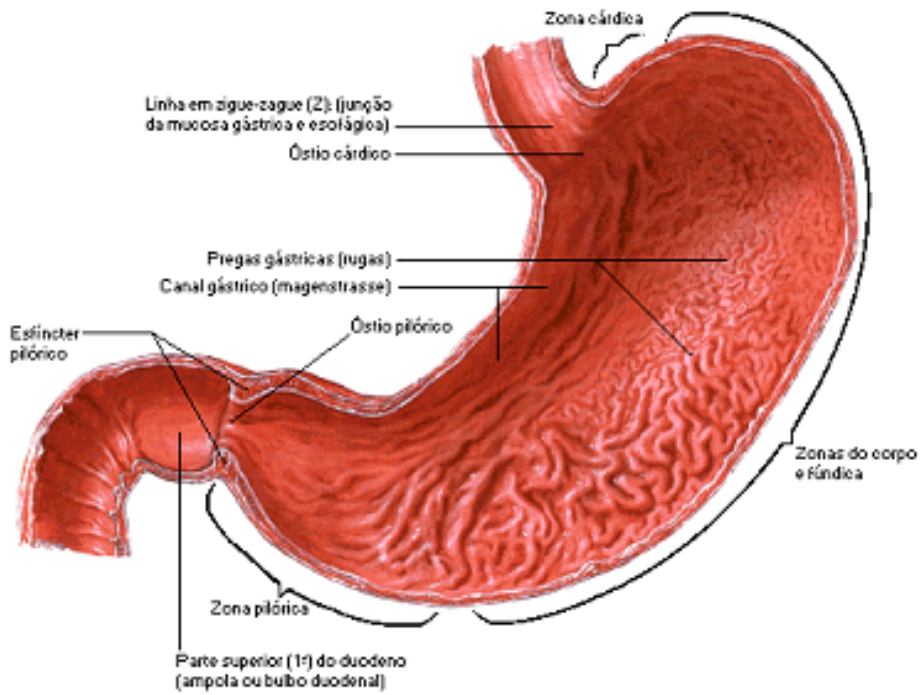
4.4.3 – Píloro (antro pilórico).

### 4.5 – Óstios:

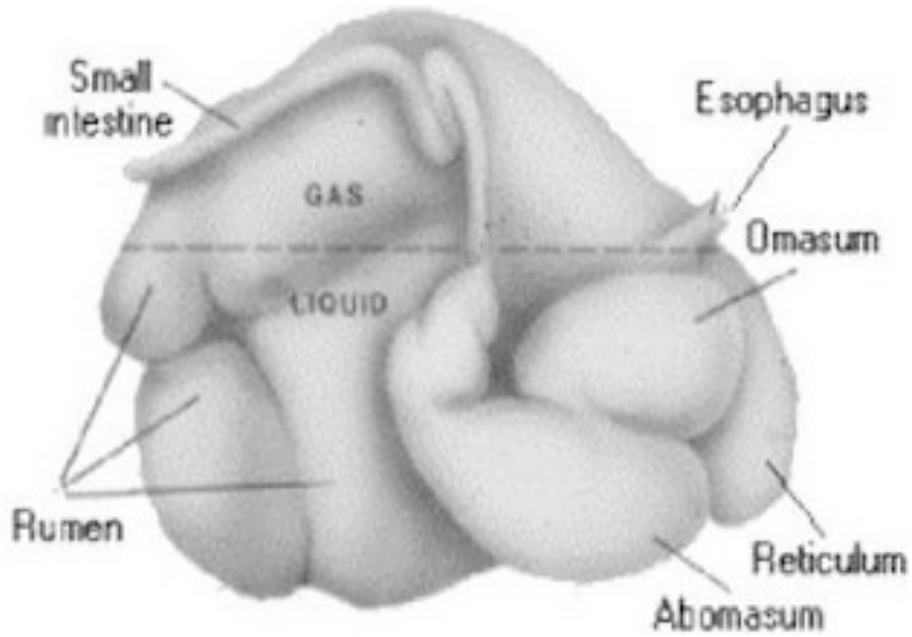
4.5.1 – Esôfago-gástrico.

4.5.2 – Gastroduodenal.

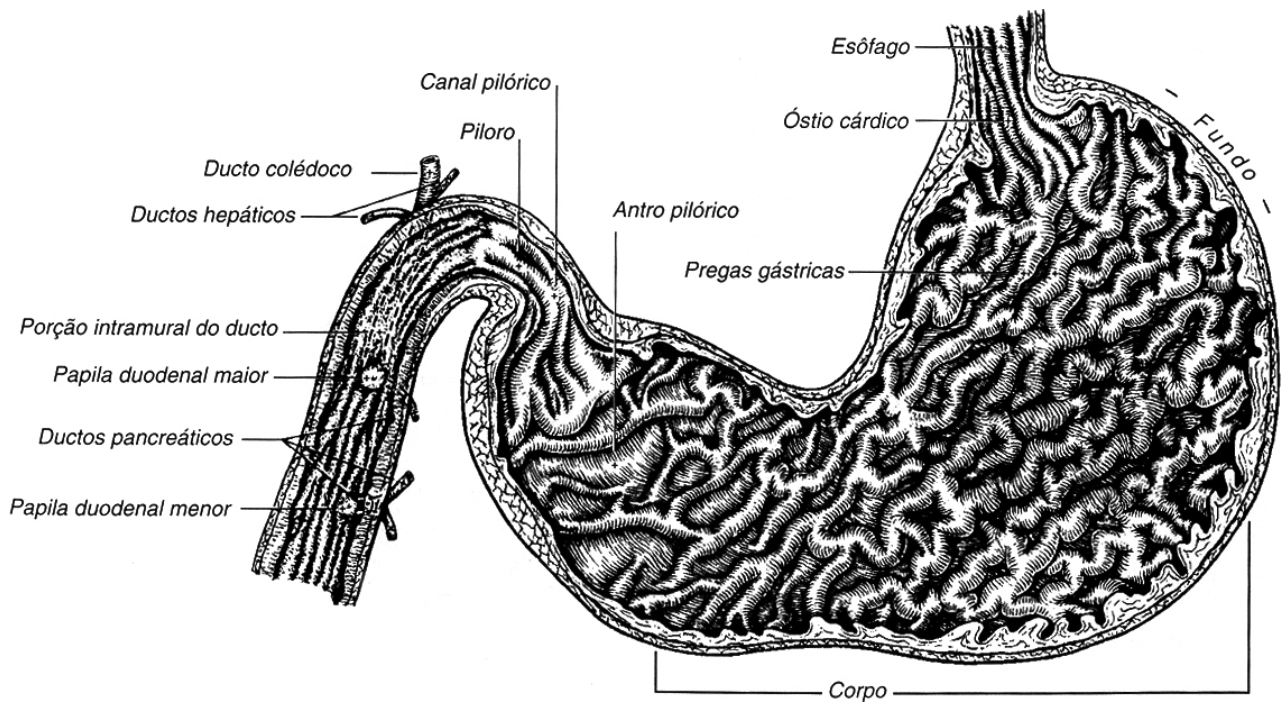
## ESTOMAGO CARNÍVORO (HUMANO)



## ESTOMAGO DOS RUMINANTES







Secção longitudinal do estômago e do duodeno proximal.

## 5. Intestinos:

### 5.1 – Conceito:

É um órgão tubular muscular, situado após o estômago, onde ocorre a absorção de alimentos e água.

### 5.2 – Divisão:

#### 5.2.1 – Intestino delgado:

- a. Duodeno (papilas duodenais maior e menor) .
- b. Jejunó-íleo.

#### 5.2.2 – Intestino grosso:

- a. Ceco (apêndice vermiforme e valva í leo-cecal).
- b. Colos ascendente, transverso, descendente e sigmóide
- c. Reto.
- d. Flexuras cólicas direita e esquerda.
- e. Tênia e haustras.

#### 5.2.3 – Flexura anorretal.

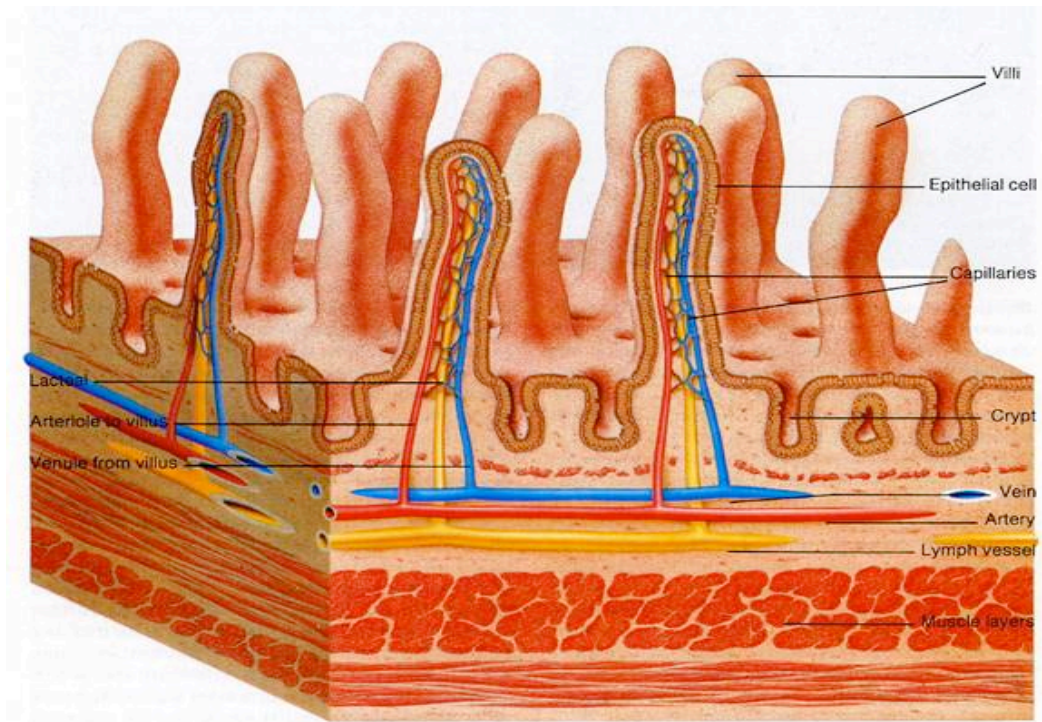
#### 5.2.4 – Canal anal:

- a. Colunas.
- b. Seios.
- c. Válvulas.
- d. Linha pectinada (pécten) .

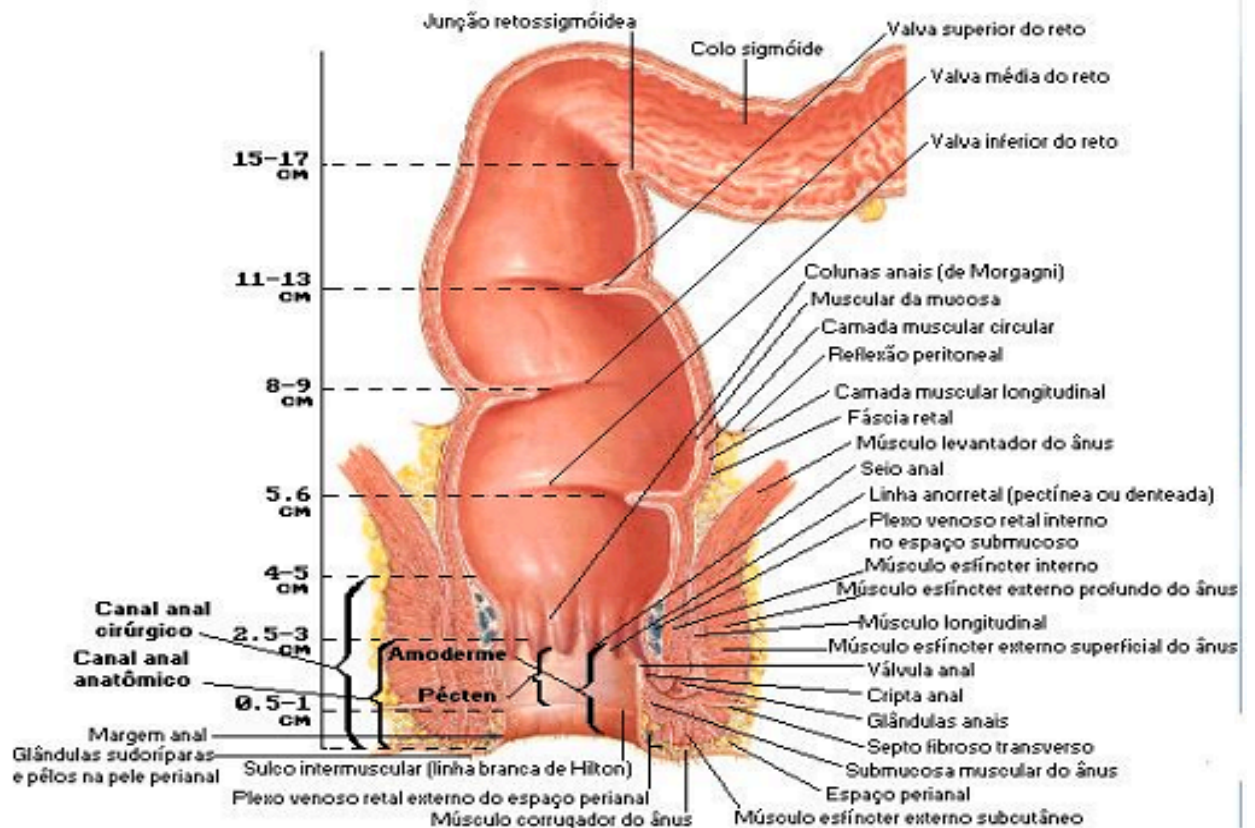
#### 5.2.5 – Ânus:

- a. Esfincteres anais.

## MICROVILOSIDADES INTESTINAIS



## PARTE FINAL INTESTINO GROSSO



### III – GLÂNDULAS ANEXAS:

#### 1. Glândulas salivares:

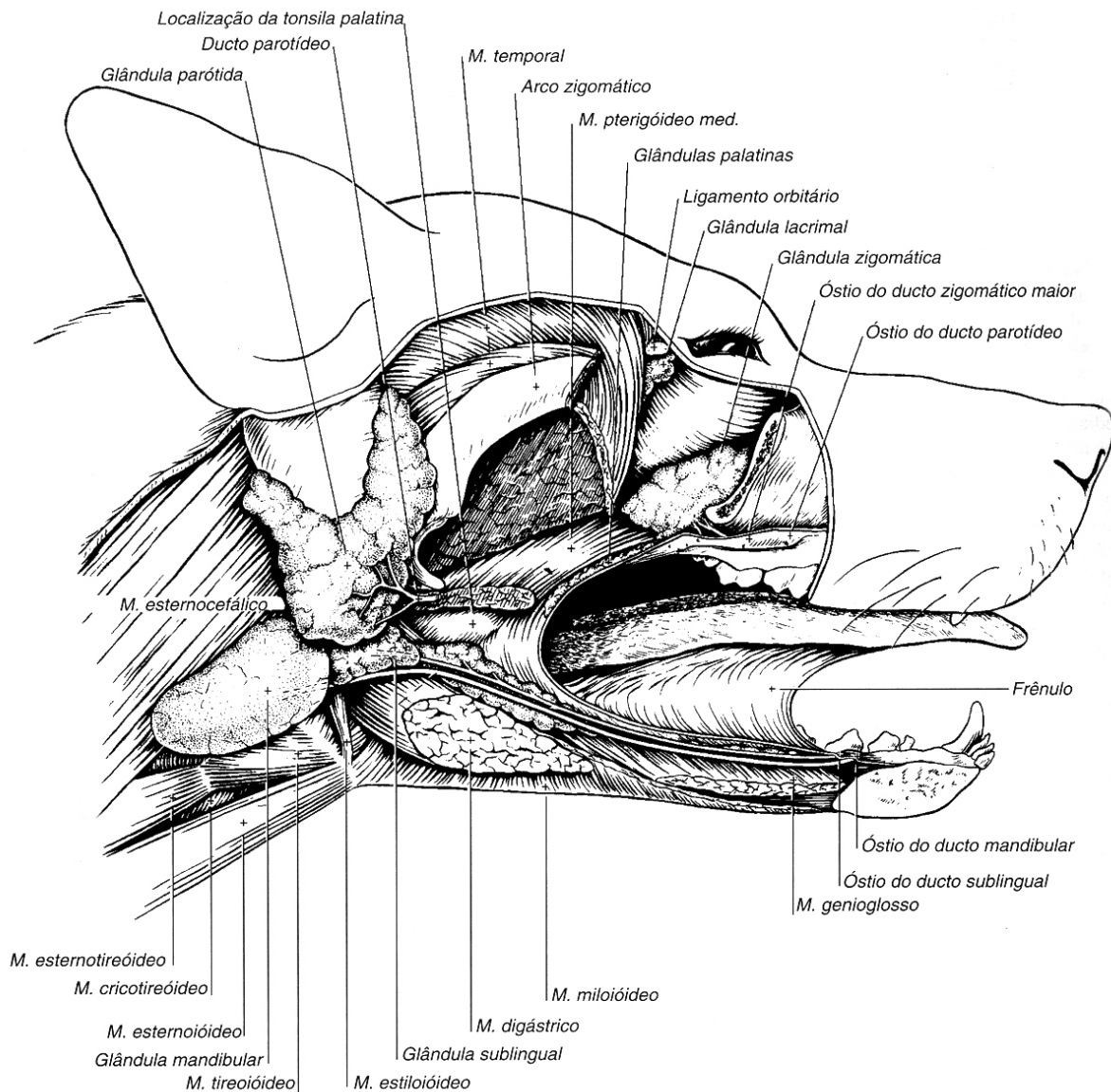
1.1 – Menores: labiais, vestibulares e palatinas.

1.2 – Maiores:

1.2.1 – Parótidas (ducto parotídeo).

1.2.2 – Submandibulares (carúnculas sublinguais).

1.2.3 – Sublinguais.



#### 2. Fígado:

##### 2.1 – Conceito:

É a maior glândula anexa do tubo digestivo. Está situada na cavidade abdominal, logo abaixo do diafragma, no lado direito.

##### 2.2 – Faces:

2.2.1 – Diafragmática: ligamento falciforme.

2.2.2 – Visceral:

a. Porta hepática.

b. Vesícula biliar.

c. Pedículo hepático: artéria hepática, veia porta e ducto colédoco.

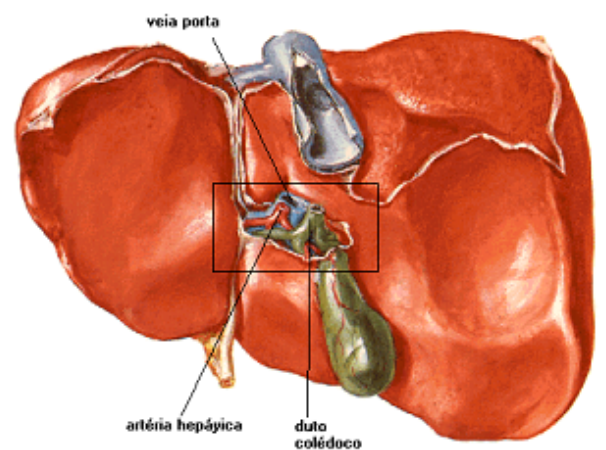
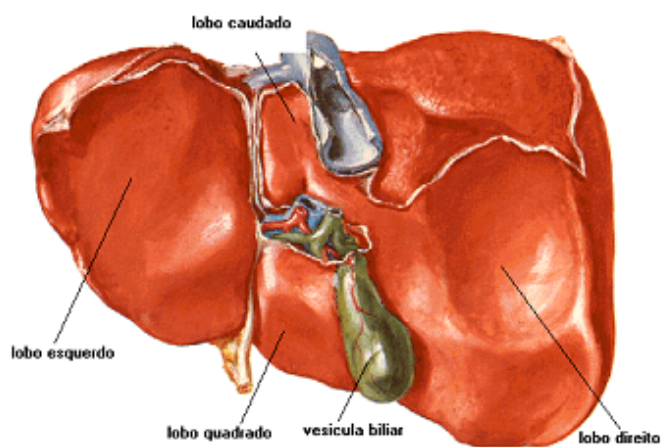
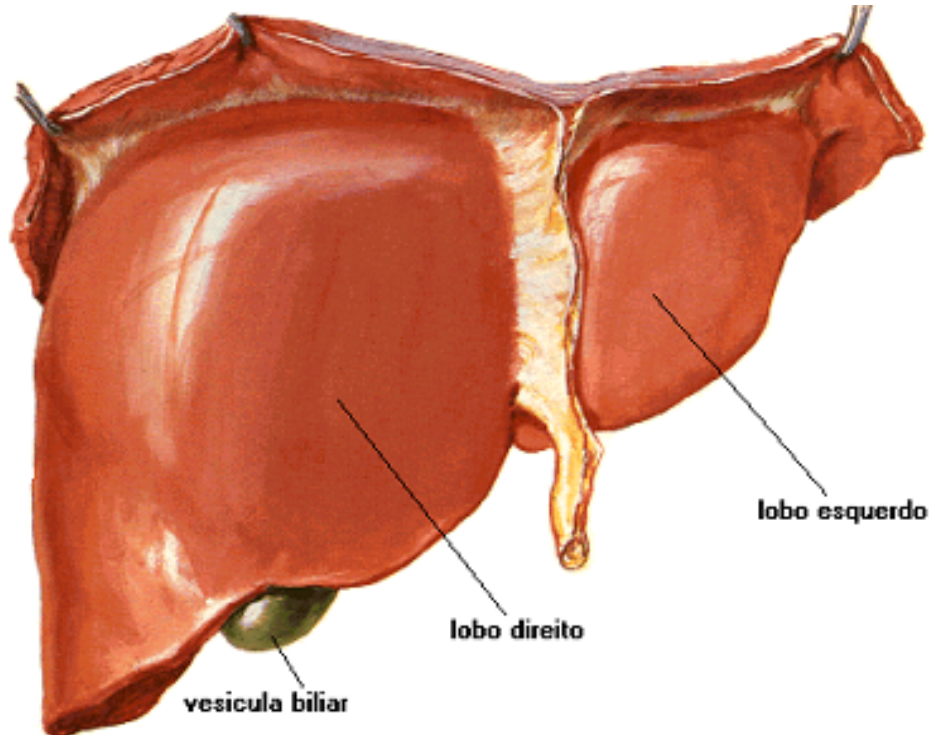
2.3 – Lobos:

2.3.1 – Direito.

2.3.2 – Esquerdo.

2.3.3 – Caudado.

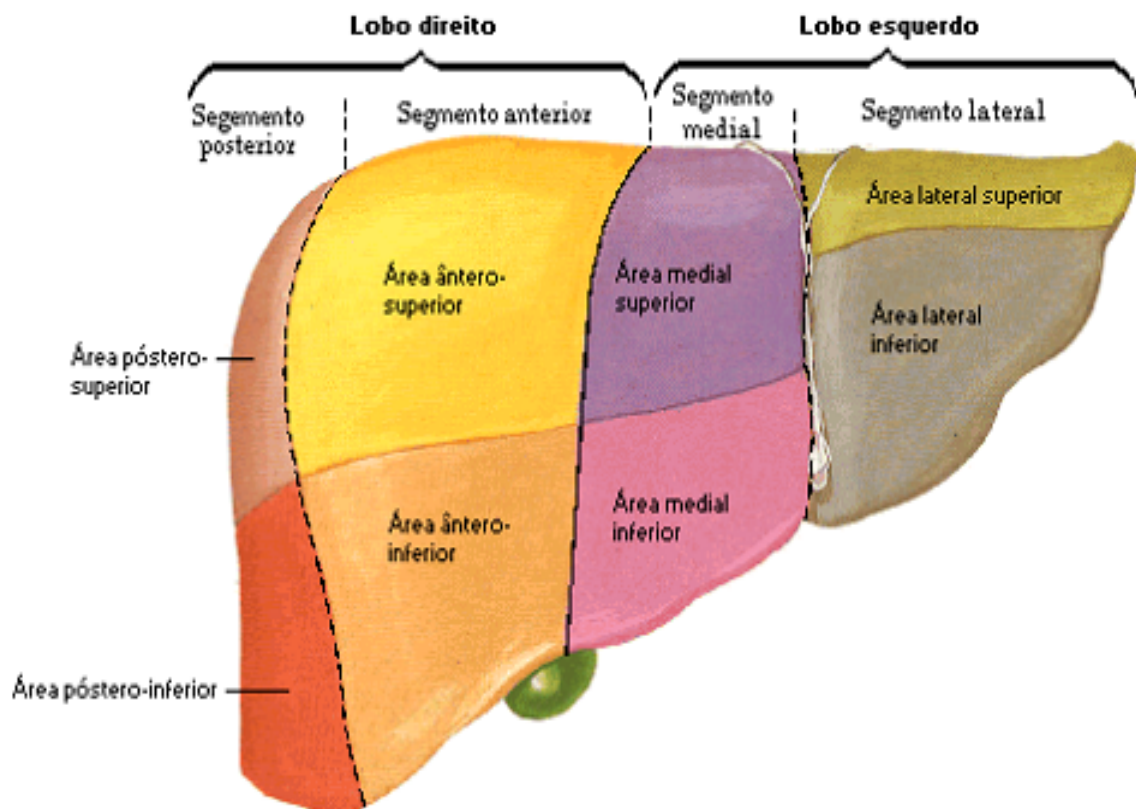
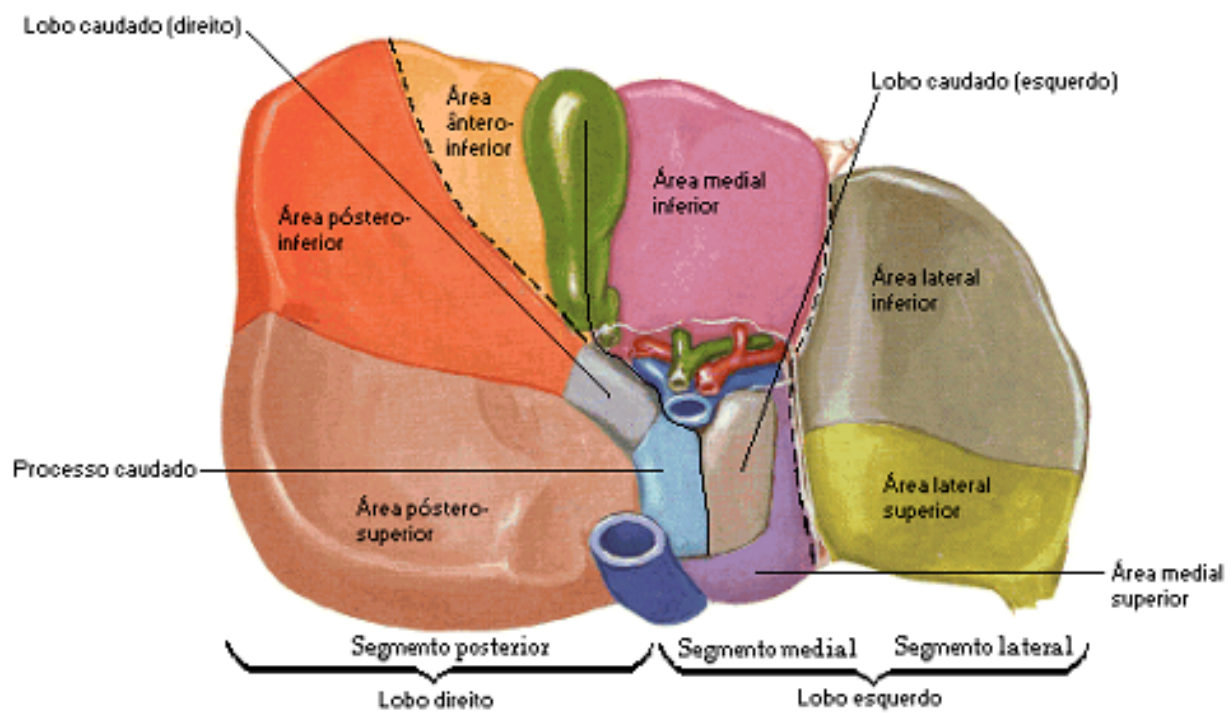
2.3.4 – Quadrado.





## 2.4 – Segmentação hepática:

É a divisão dos lobos hepáticos em áreas menores, tendo por base a veia porta.



## 2.5 – Sistema excretor:

2.5.1 – Ductos hepáticos direito e esquerdo.

2.5.2 – Ducto hepático comum (duto hepático direito + duto hepático esquerdo) .

2.5.3 – Vesícula biliar e ducto cístico.

2.5.4 – Ducto colédoco (duto hepático comum + duto cístico) : desemboca na papila duodenal maior, juntamente com o ducto pancreático principal .

## 3. Pâncreas:

3.1 – Conceito:

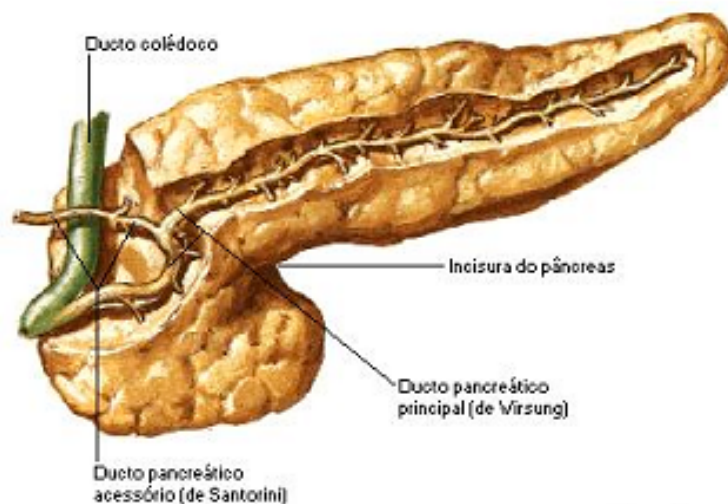
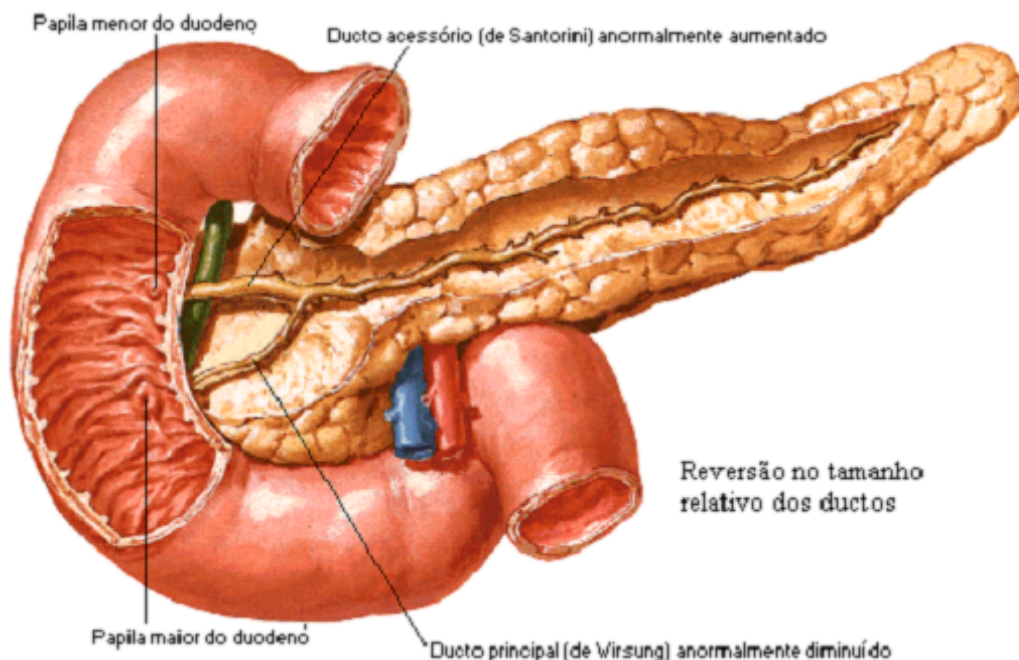
É uma glândula semelhante às glândulas salivares, situada na cavidade abdominal, apresentando uma porção endócrina (insulina e glucagon) e outra exócrina (suco pancreático).

Relaciona-se intimamente com o duodeno.

3.2 – Partes: cabeça, corpo e cauda.

3.3 – Ducto pancreático principal (Wirsung): desemboca na papila duodenal maior juntamente com o ducto colédoco.

3.4 – Ducto pancreático acessório (Santorini): inconstante. Desemboca no ducto pancreático principal ou na papila duodenal menor.



#### 4. Peritônio:

4.1 – Conceito: membrana serosa que recobre as paredes do abdome e a superfície dos órgãos digestivos.

#### 4.2 – Divisão:

4.2.1 – Lâmina parietal.

4.2.2 – Lâmina visceral.

4.2.3 – Cavidade peritonial menor .

4.2.4 – Cavidade peritonial maior .

a. Recesso subfrênicos.

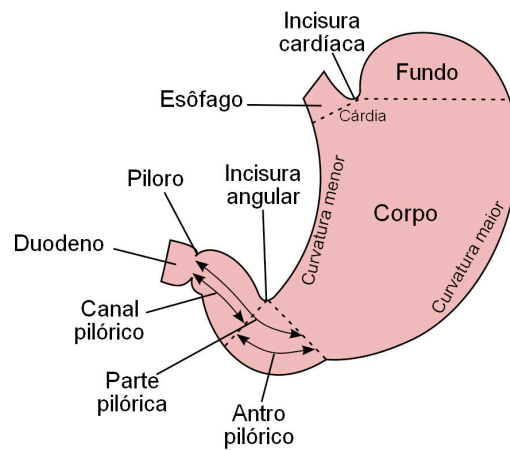
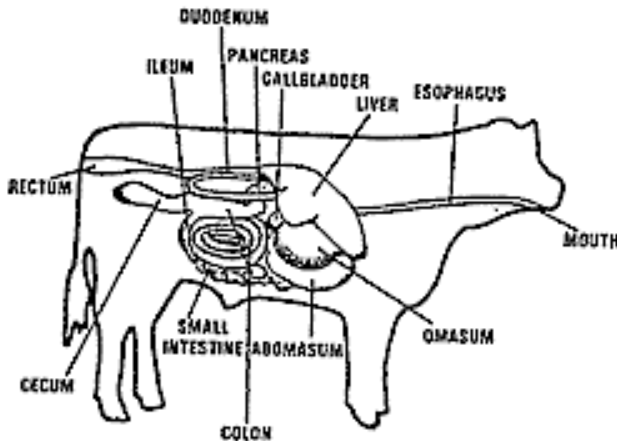
b. Recesso vesico-retal (homem).

c. Recessos vesico-uterino e útero-retal (mulher).

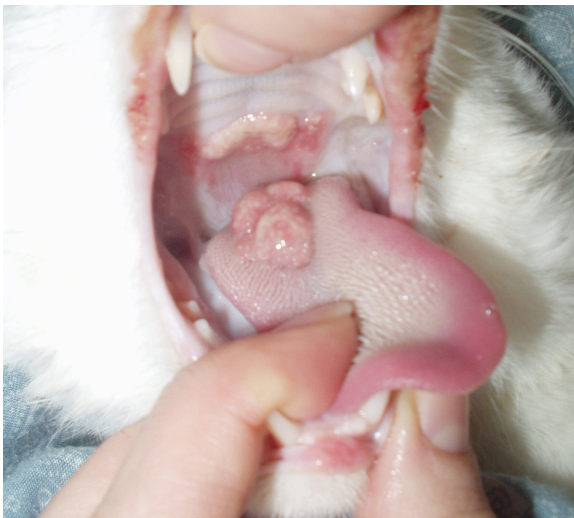4.2.5 – Líquido peritonial.

4.2.6 – Retro-peritônio: espaço posterior ao peritônio.

### IMAGENS ANEXAS SISTEMA DIGESTIVO BOVINO E CARNÍVORO



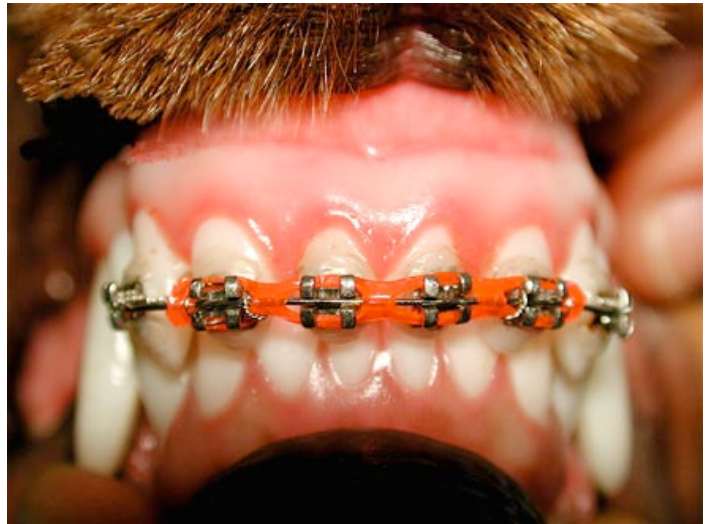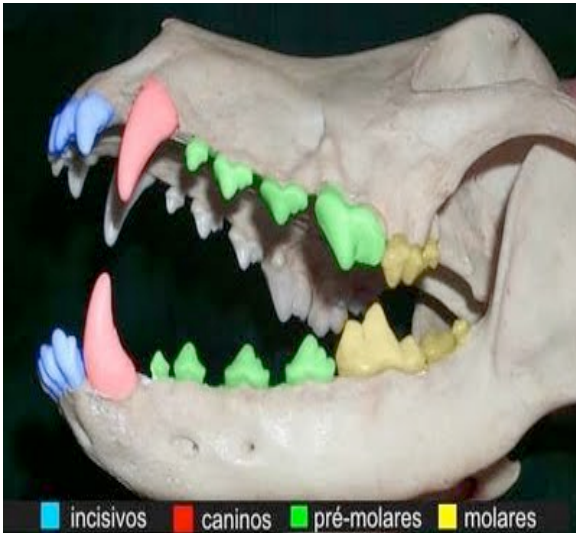#### LINGUA GATO



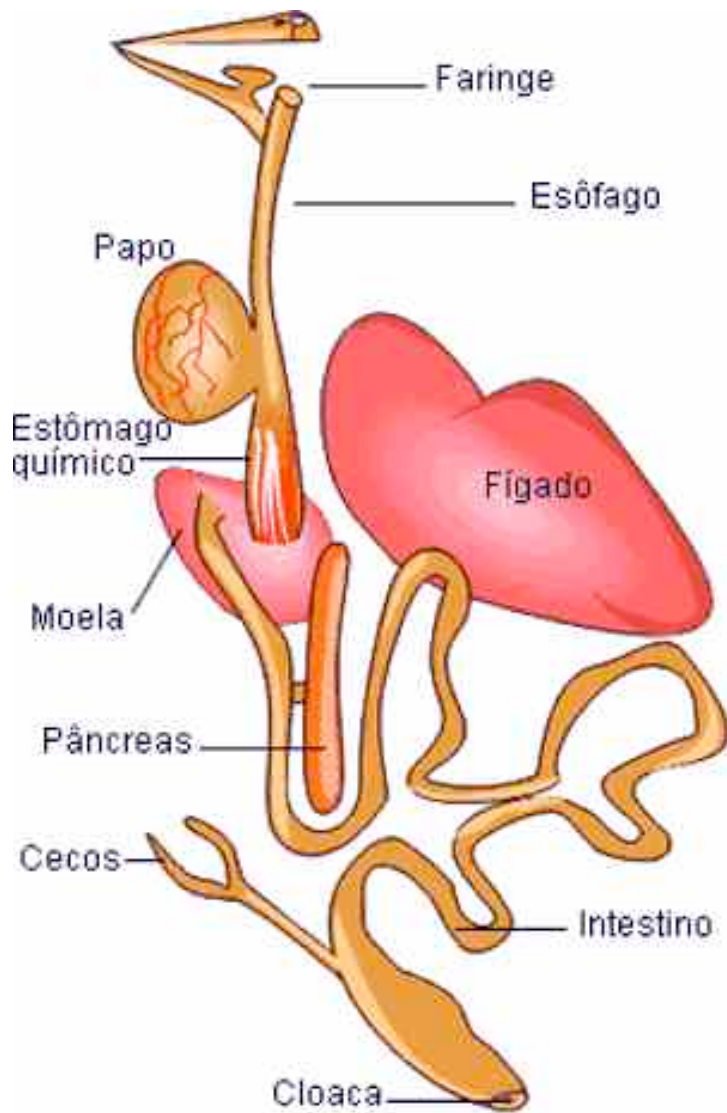
#### LINGUA BOVINO





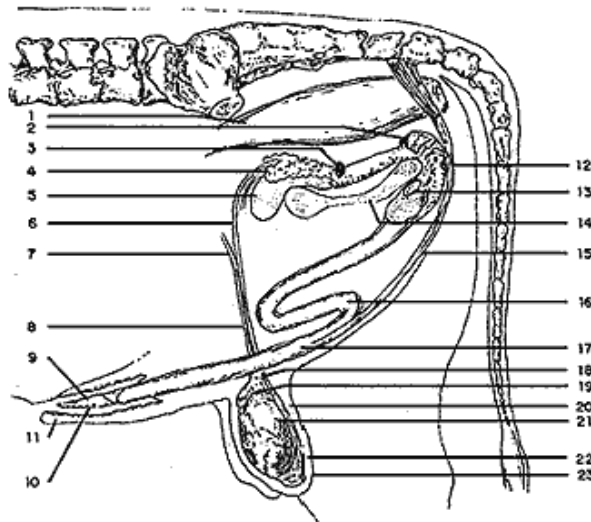


### SISTEMA DIGESTIVO DAS AVES





**APARELHO REPRODUTOR MASCULINO**  
**PROF CIRO UCHOA DE MELO**  
**MEDICO VETERINARIO**



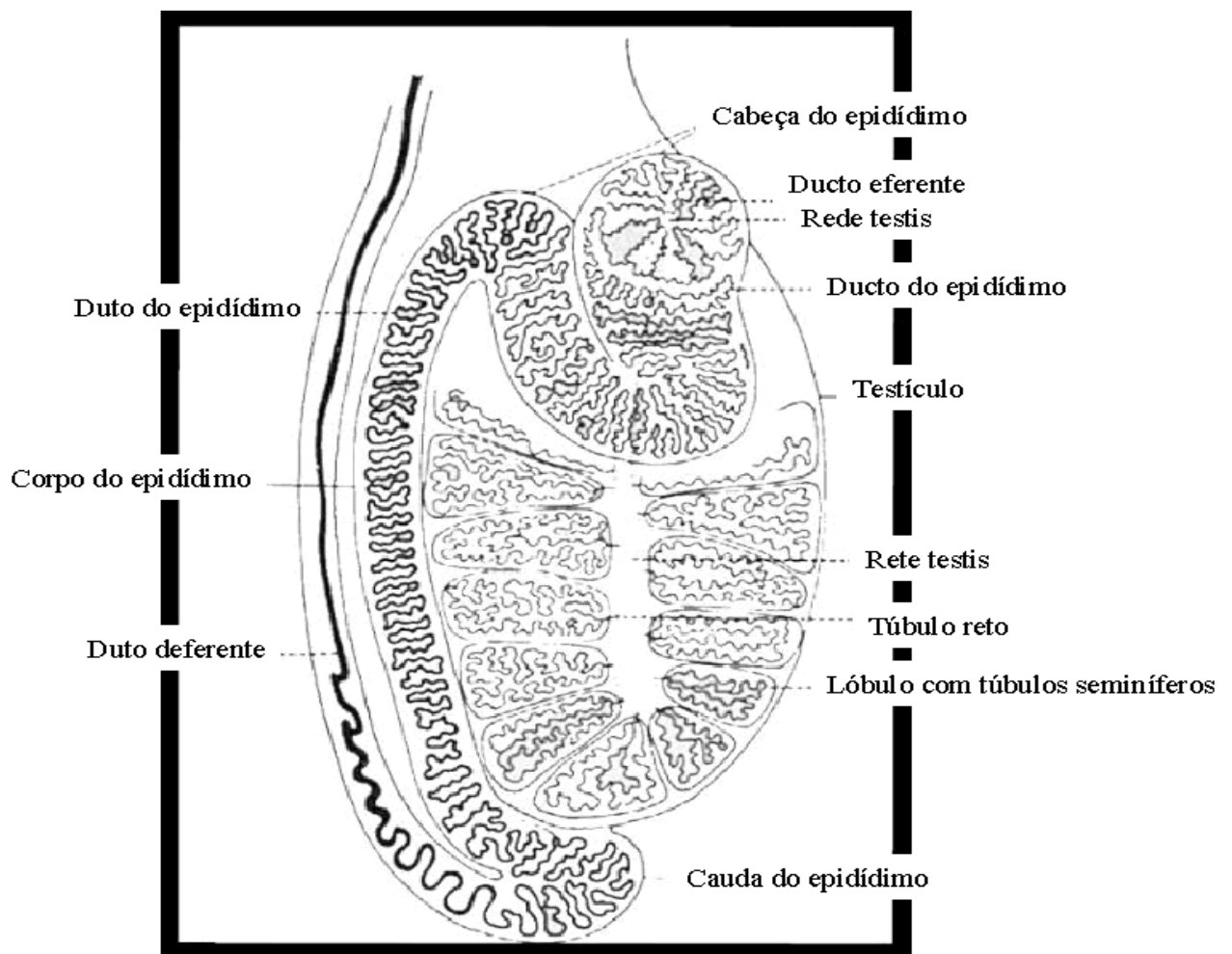
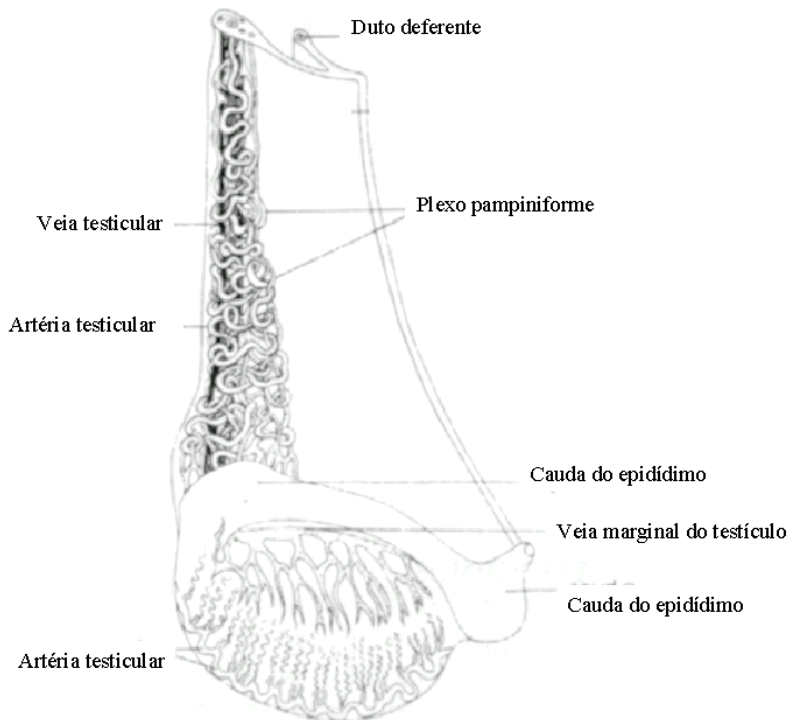
**CARACTERÍSTICAS GERAIS:**

**INTRODUÇÃO:**

O Sistema reprodutor masculino é formado pelos testículos , ductos excretores ( genitais ) , glândulas acessórias e pênis . Os órgãos constituintes contribuem para a formação primárias , a reprodução . A produção e o transporte de espermatozóides , a secreção de fluídos e a deposição de sêmen no trato feminino . O órgão copulador também transporta urina para o ambiente externo.

**TESTÍCULOS:**

Esses órgãos estão contidos numa bolsa especializada de pele escroto . Os testículos são órgãos exócrinos e endócrinos combinados. A porção exócrina está relacionada a produção de espermatozóides . A porção endócrina é representada pelas células de Leydig e pelas células de sustentação de Sertoli.



### **Envoltórios testiculares:**

Os testículos estão encerrados numa cápsula, a túnica albugínea composta por tecido conjuntivo denso. A túnica albugínea é contínua com o tecido conjuntivo frouxo do mediastino testicular no pólo anterior do testículo. Ele envolve a rede testicular ( rete testis ). A túnica albugínea também é contínua com o tecido conjuntivo frouxo dos septos testiculares. Estes septos dividem o testículo em lóbulos ( lóbulos testiculares).

### **Células intersticiais de Leydig :**

As células intersticiais ocupam espaços entre os túbulos seminíferos. Função: realizam a síntese de hormônios masculinos (testosterona). Entre as principais funções da testosterona estão:

( 1 ) promover o comportamento sexual normal ; ( 2 ) desenvolver e manter a função das glândulas acessórias masculinas e as características sexuais secundárias e ( 3 ) facilitar a ação , juntamente com o FSH e LH na espermatogênese .

### **Túbulos seminíferos :**

Consiste em dois diferentes tipos celulares básicos: células de sustentação e células espermatogênicas .

### **Células de Sustentação:**

As células de sustentação ( células de sustentaculares ou células de Sertoli ) .

Funções : nutritivas , protetoras e de sustentação para as células espermatogênicas .Além disso fagocitam espermatozoides em degeneração e corpos residuais destacados das espermátides .Liberam os espermatozoides para o lume dos túbulos seminíferos .São intermediárias na ação dos hormônios gonadotróficos sobre as células germinativas e participam na sincronização das ocorrências espermatogênicas .

### **Vias espermáticas ou vias genitais masculinas:**

São os condutos que permitam a excreção do sêmen desde a porção terminal dos tubos seminíferos até o meato urinário . Compreendem um grupo de canais puramente sexuais e uma outra parte mista. São os *tubos retos* , muito curtos , que dão início às vias espermáticas , indo desaguar na *rete testis* , malha de tubos também de localização intra-testicular . A seguir vem os *canais eferentes* , que saem do testículo e vão até o *ducto epididimário* . O epidídimo é um órgão delgado que está em relação íntima com os pólos e um dos bordos do testículo e apresenta cabeça , corpo e cauda , segue-se o *ducto deferente* . Na maioria das espécies , o ducto deferente apresenta , na extremidade terminal uma dilatação : *ampola de Henle* ou *ampola do conduto deferente* . A

excreção espermática se processa à mercê da *uretra* , conduto comum para excreção urinária , que representa

Uma porção intra-pélvica e uma outra extra-pélvica.

### **Túbulos retos :**

Os túbulos retos ligam os túbulos seminíferos a rede testicular. Os túbulos retos são revestidos por um epitélio simples cúbico ou pavimentoso.

### **Rede testicular :**

Canais irregularmente anastomosantes , circundados por tecido conjuntivo frouxo do mediastino testicular , representam a rede testicular. Ela é forrada por um epitélio simples cúbico ou simples pavimentoso; no touro o epitélio pode ser pseudoestratificado cúbico de duas camadas.

### **Ductos eferentes :**

Entre 12 e 25 ductos eferentes originam-se da rede testicular. São forrados por um epitélio pseudo-estratificado cilíndrico ciliado . As células ciliadas ajudam a deslocar o espermatozóide no sentido do ducto epididimário.As células ciliadas ajudam a deslocar o espermatozóide no sentido do ducto epididimário .As células não ciliadas e dotadas de microvilos estão provavelmente envolvidas com o processo de reabsorção , enquanto outras possuem atividade excretora.O ducto eferente e as partes iniciais do ducto epididimário constituem a cabeça do epidídimo.

### **Epidídimo :**

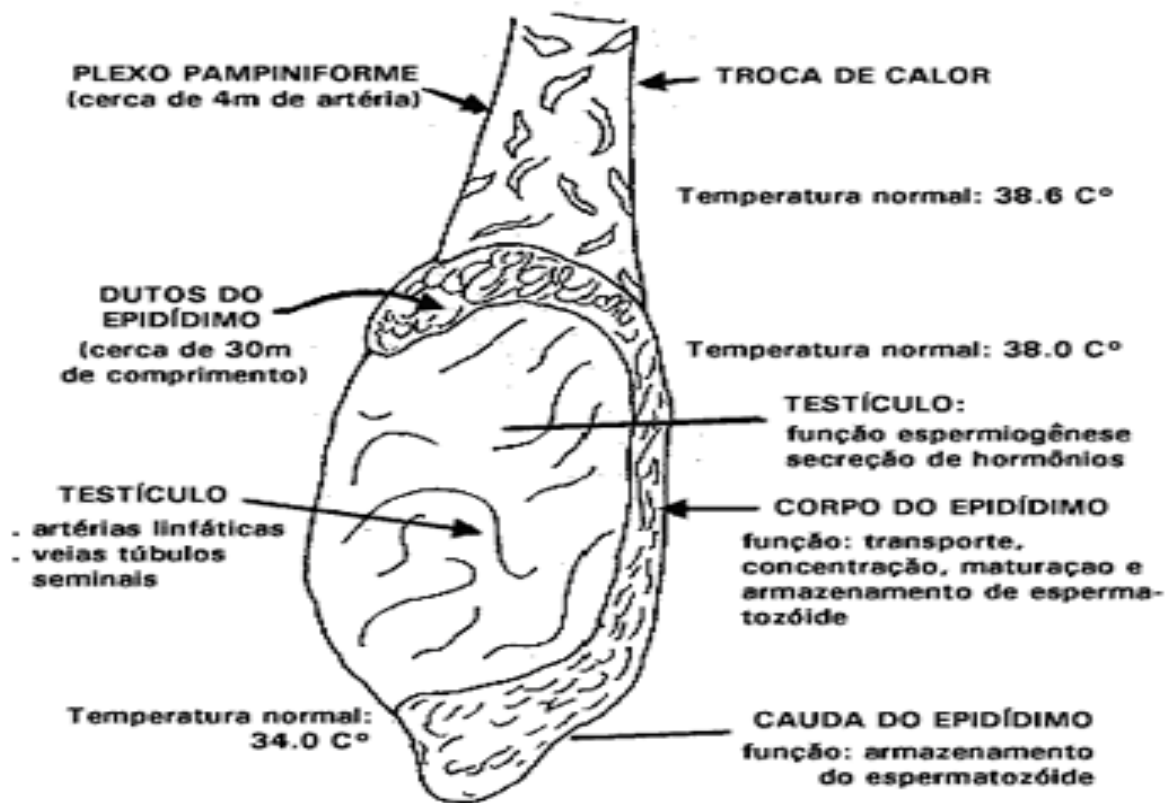
O epidídimo consiste em um longo ducto epididimário e em ductos eferentes , que ligam a rede testicular ao ducto epididimário.Macroscopicamente, o epidídimo é dividido em cabeça, corpo, e cauda . Está circundado por uma espessa túnica albugínea - Tecido conjuntivo denso.Função específica no processo de maturação dos espermatozoides.A cauda do epidídimo é o principal local de armazenamento para os espermatozoides .

### **Ducto deferente.**

O ducto deferente é continuação do ducto epididimário. Em todos os animais domésticos, exceto no gato e no porco, a parte terminal do ducto deferente alarga-se para formar a ampola do ducto deferente.Nos carnívoros o ducto deferente liga-se diretamente à uretra, visto que a glândula vesicular está ausente.

A mucosa pregada do ducto deferente está forrada por epitélio pseudo-estratificado cilíndrico; no sentido da extremidade do ducto ele pode tornar-se um epitélio simples cilíndrico.





## TIPOS DE TESTÍCULOS E EPIDÍDIMO DOS ANIMAIS DOMÉSTICOS

### Localização nas diferentes espécies

- ✚ **Bovinos:** Testículo: pendular  
Epidídimo: cabeça dorsal, corpo posterior e cauda ventral
- ✚ **Pequenos Ruminantes:** Testículo: pendular  
Epidídimo: cabeça dorsal, corpo posterior e cauda ventral
- ✚ **Eqüinos:** Testículo: posição horizontal, na região inguinal  
Epidídimo : Cabeça anterior, corpo dorso lateral e cauda posterior
- ✚ **Suínos:** Testículo: posição perineal  
Epidídimo: cabeça ventral, cauda dorsal
- ✚ **Cão:** Testículo: horizontal  
Epidídimo: cabeça anterior, corpo dorso medial, cauda posterior
- ✚ **Gato:** Testículo perineal

### **Glândulas anexas:**

O ejaculado é constituído não só dos espermatozóides, mas também do fluido produzido pelas glândulas acessórias masculinas. As glândulas vesiculares estão ausentes nos carnívoros, e a bulbo-uretral está ausente no cão.

Quatro são as glândulas do aparelho genital masculino a) *vesículas seminais* ou *Glândulas vesiculares*; b) *Próstata*; c) *Glândulas de Cowper* ou *bulbo-uretrais*; d) *Glândulas uretrais* ou *glândulas de Littre*.

### **Glândula vesicular:**

A glândula vesicular, par. Nos mamíferos domésticos que possuem glândula vesicular, o epitélio glandular é um epitélio pseudoestratificado cilíndrico com células cilíndricas altas e pequenas células basais, muitas vezes escassas. Produz secreção gelatinosa, rico em frutose, que serve como fonte energética para os espermatozóides ejaculados.

### **Próstata:**

A próstata circunda a uretra pélvica. As partes secretoras e os ductos da próstata são circundados por tecido conjuntivo frouxo contendo células musculares lisas, particularmente abundantes na parte externa da glândula.

Uma das funções da próstata é neutralizar o plasma seminal.

### **Glândulas bulbo-uretral.**

A glândula bulbo-uretral, par, está localizada dorsolateralmente à parte uretra.

O produto de secreção mucoso e protéico da glândula bulbo-uretral é desgarregado antes da ejaculação nos ruminantes, onde serve para neutralizar o ambiente uretral e lubrificar tanto a uretra como a vagina.

### **Glândulas uretrais ou de Littre.**

As glândulas de Littre são glândulas periuretrais de pequeno diâmetro. Sua função, a par de outras glândulas periuretrais consiste na lubrificação da uretra.

## SISTEMA REPRODUTOR SUINO

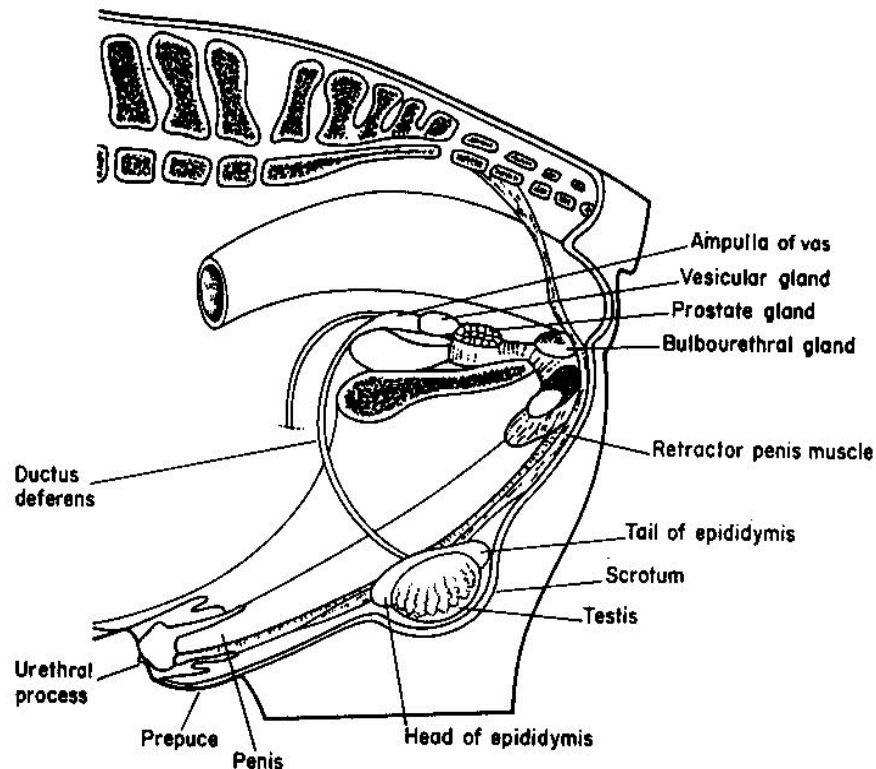


Fig. 1.4 Stallion's genitalia (after Ashdown, R. R. and Hancock, J. L. in Hafez, *Reproduction in Farm Animals*).

### Pênis, uretra e saco escrotal:

É considerado o principal órgão do aparelho sexual masculino, sendo formado por dois tipos de tecidos cilíndricos, dois corpos cavernosos e um corpo esponjoso, que envolve e protege a uretra. Na extremidade do pênis encontra-se a glândula – cabeça do pênis, onde podemos visualizar a abertura da uretra. Com a manipulação da pele que a envolve – o prepúcio – acompanhado de um estímulo temos assim a inundação dos corpos cavernosos e esponjosos, com sangue, tornando-se rígido com aumento de volume, tamanho.

A **uretra** é comumente um canal destinado para a urina, mas os músculos na entrada da bexiga se contraem durante a ereção para que nenhuma urina entre no sêmen e nenhum sêmen entre na bexiga. Todos os espermatozoides não ejaculados são reabsorvidos pelo corpo dentro de algum tempo.

**Saco Escrotal ou Bolsa Escrotal ou Escroto:** Um espermatozóide leva cerca de 70 dias para ser produzido. Eles não podem se desenvolver adequadamente na temperatura normal do corpo (36,5°C). Assim, os testículos se localizam na parte externa do corpo, dentro da bolsa escrotal, que tem a função de termorregulação (aproximam ou afastam os testículos do corpo), mantendo-os a uma temperatura geralmente em torno de 1 a 3 °C abaixo da corporal. É importante saber que a espessura do saco escrotal é variável entre as espécies animais, como também a presença de pelos em sua região. Alguns animais não apresentam pelos nessa região sendo denominada pele glabra.

## SISTEMA REPRODUTOR CARNEIRO

*Fertility and Infertility in Veterinary Practice*

10

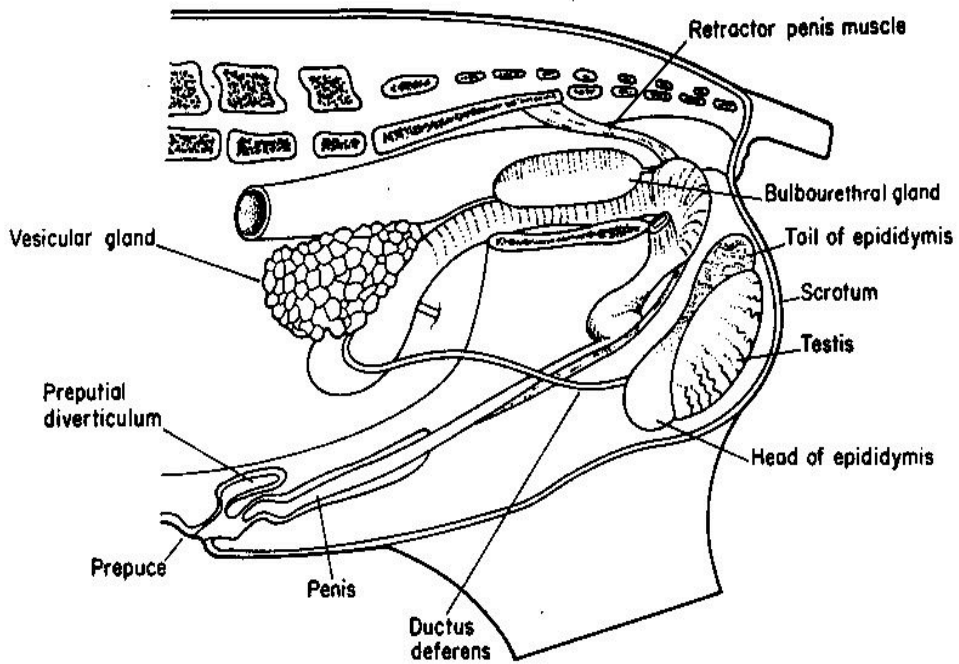


Fig. 1.11 Boar's genitalia (after Ashdown, R. R. and Hancock, J. L. in Hafez, *Reproduction in Farm Animals*).

## SISTEMA REPRODUTOR CÃO

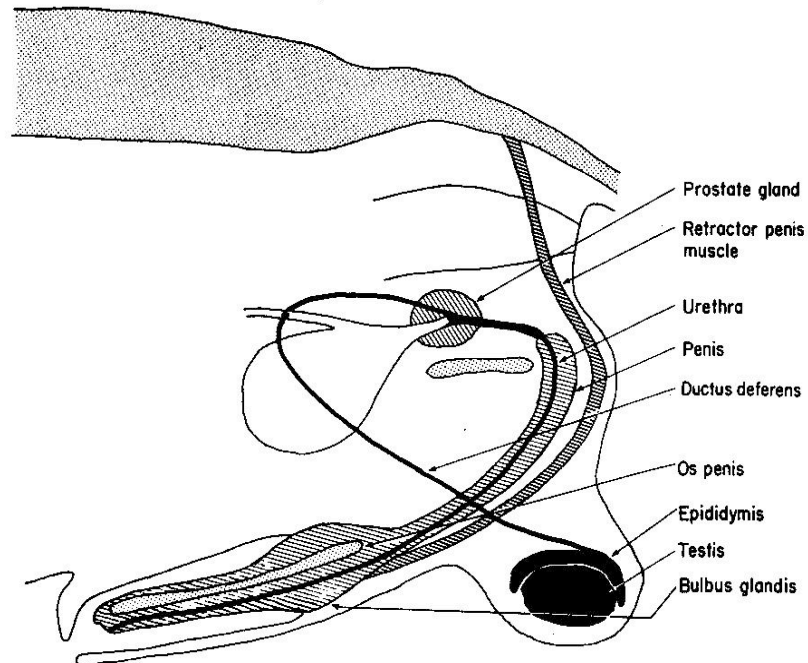


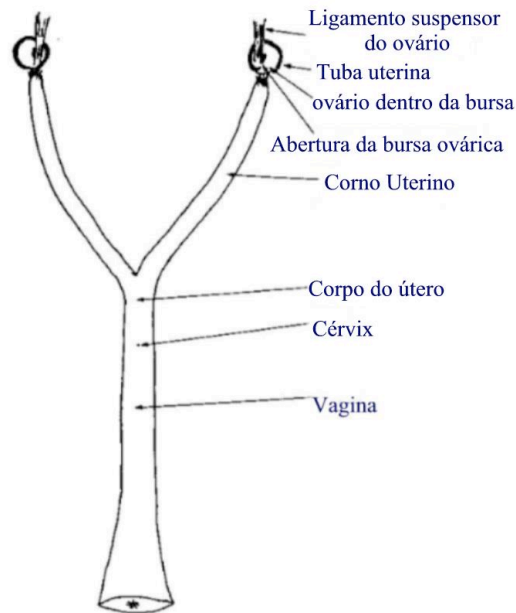
Fig. 1.13 Male dog's genitalia (reproduced from Miller's, *Anatomy of the Dog*, by Evans, H. E. and Christensen, G. C.).



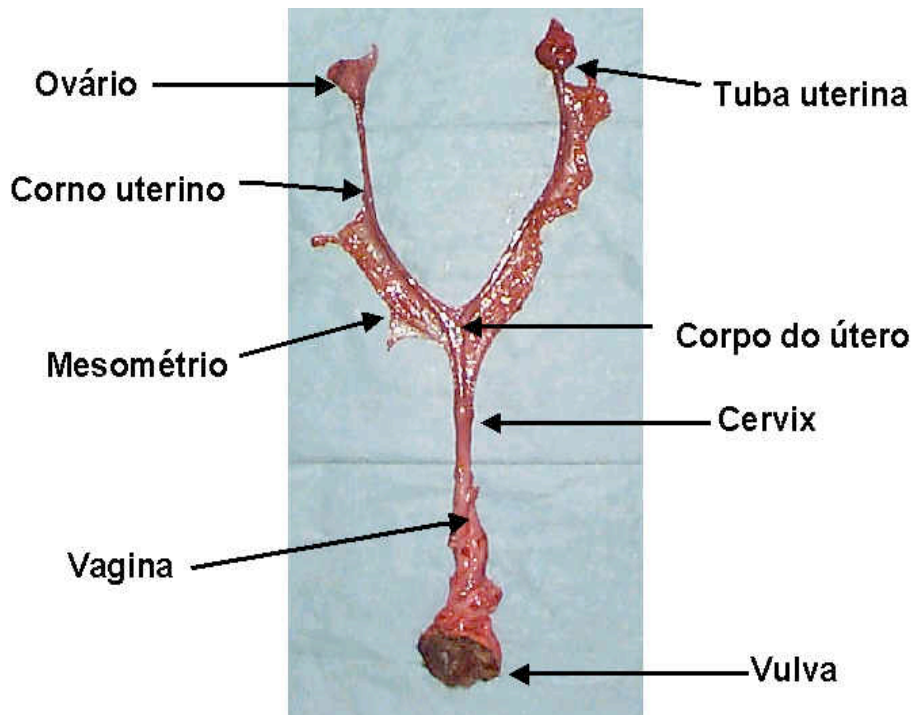
## APARELHO REPRODUTOR FEMININO

### SISTEMA REPRODUTOR FEMININO:

O Sistema reprodutor feminino consiste nos ovários e tubas uterinas ( ovidutos ) bilateriais , um útero normalmente bicórneo , cérvix , vagina , vestibulo , vulva e glândulas associadas .Ele está vinculado à produção e transporte de óvulos , ao transporte dos espermatozóides à fertilização e à acomodação do conceito até o nascimento.

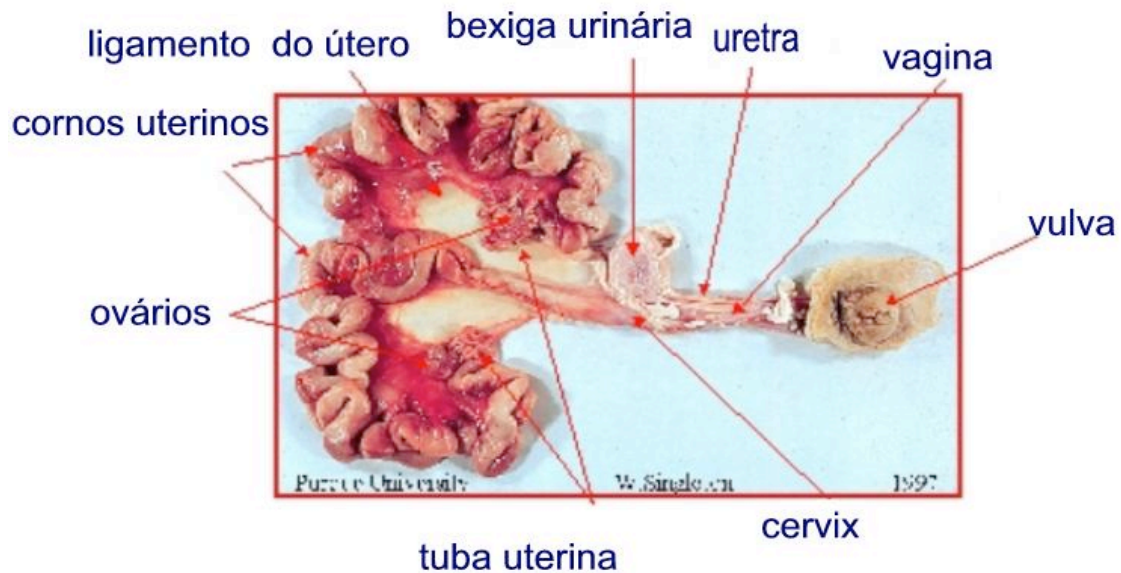


FONTE]: Laing, J.A. et al. 1988



Fonte: <http://www.cals.ncsu.edu/course/ans220/Whisnant/schedule.htm> acesso em 20 de dez de 2001

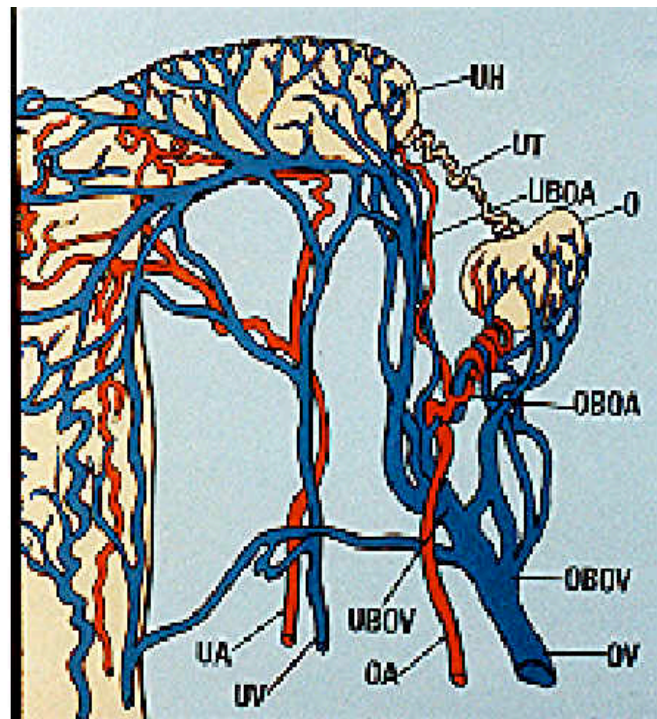
## APARELHO REPRODUTIVO DE SUÍNO



<http://www.ansc.purdue.edu/stages/singleton/sowrepro/sld008.htm>

### VASCULARIZAÇÃO UTERINA E OVARIANA

- Artéria uterina (UA)
- Veia uterina (UV)
- Artéria ovariana (OA)
- Veia ovariana (OV)



## **TUBA UTERINA ( OVIDUTO ).**

As tubas uterinas são estruturas tortuosas bilaterais que se estendem da região do ovário para os cornos uterinos e transportam ovos e espermatozóides .Três segmentos da tuba uterina podem ser distinguidas : ( 1 ) o *infundíbulo* , um grande orifício no formato de um funil ; ( 2 ) *ampola* , um segmento de parede delgada que se estende caudalmente do infundíbulo ; ( 3 ) o *istmo* , um segmento muscular unido ao útero.

### *Estrutura histológica :*

O epitélio é simples cilíndrico , ou pseudoestratificado cilíndrico , com cílios móveis na maioria das células .Ambos os tipos de células possuem microvilos .Atividades secretoras estão evidentes apenas nas células não –ciliadas.

### *Histofisiologia :*

O infundíbulo capta os ovócitos liberados do ovário .O infundíbulo possui projeções digitiformes denominadas fimbrias .A ampola é o local da fertilização .Os óvulos fertilizados são transportados da ampola para o útero por leves contrações musculares peristálticas e pelos cílios da tuba uterina , que batem no sentido do útero .Os ovos necessitam de aproximadamente quatro ou cinco dias para atravessar o istmo .Este período independe do comprimento do istmo e da duração da gravidez entre as espécies .

A passagem dos espermatozóides para a ampola é explicada pelas contrações musculares das paredes uterinas e tubárias .Pela motilidade própria dos espermatozóides .

## **ÚTERO:**

O Útero é o local de implantação do concepto .Ele sofre uma seqüência definida de alterações durante o ciclo estral e reprodutivo .Na maioria das espécies consiste em cornos bilaterais ligados às tubas uterinas , e um corpo e um colo ou cervix , que unem à vagina .Nos primatas todo o útero é um único tubo , denominado útero simples.

### *Estrutura histológica:*

A parede uterina é constituída de três camadas : ( 1 ) a mucosa ou endométrio , ( 2 ) a muscular ou miométrio , e ( 3 ) a serosa ou perimétrio .

*Endométrio* : O epitélio superficial é simples cilíndrico na égua e na cadela . Ele é pseudoestratificado cilíndrico e ou simples cilíndrico na porca e nos ruminantes .Glândulas simples , tubulares ramificadas espiraladas , revestidas de epitélio simples cilíndrico ciliado e não-ciliado , estão presentes em todo endométrio exceto nas áreas das carúnculas dos ruminantes ( onde as membranas embrionárias se fixam durante a prenhez ). As células de revestimento são contínuas com o epitélio das glândulas uterinas .

*Miométrio* : O miométrio consiste numa espessa camada circular interna e uma camada longitudinal externa de células musculares lisas que aumentam de número e tamanho durante a gravidez.

*Perimétrio* : O perimétrio consiste em tecido conjuntivo frouxo coberto pelo mesotélio peritoneal .Células musculares lisas ocorrem no perimétrio .Numerosos vasos sanguíneos e fibras nervosas estão presentes nesta camada .

**VAGINA:** É um tubo muscular que se estende do colo ( cérvix ) ao vestíbulo . É uma via puramente reprodutora.

### **VESTÍBULO E VULVA :**

O vestíbulo é demarcado da parte caudal da vagina por uma prega rudimentar , o hímen . A parede do vestíbulo contém os orifícios da uretra , as glândulas vestibulares maiores e menores .

O clitóris está localizado na região caudal extrema do vestíbulo.

A vulva é formada pelos lábios externos. São cobertos por pele ricamente suprida de glândulas.

#### *Relação da Metrorragia à menstruação nos primatas.*

A menstruação nos primatas é um fenômeno inteiramente diferente do sangramento uterino observado nas espécies bovina e canina . A hemorragia uterina na vaca e na cadela ocorre durante uma fase regenerativa do endométrio no estro , quando níveis relativamente altos de estrogênio estão presentes. A fase regenerativa continua após a ovulação sob o estímulo da progesterona , que prepara o útero para a gestação .

A menstruação, por outro lado, ocorre durante uma fase degenerativa do endométrio , precipitada pela retirada dos estrogênios e , mais importante , da progesterona após a involução do corpo lúteo.

### **OVÁRIOS:**

Os ovários são estruturas pares. O ovário tem funções endócrinas e exócrinas . A primeira função envolve a produção de estrógenos e progesterona e a outra está relacionado com os gametas femininos ou ovários .

Os ovários na maioria dos animais , com exceção da égua , são formados por duas zonas diferentes : o córtex ou zona parenquimatosa e a medula ou zona vascular .Na égua o córtex e a medula estão invertidos .

O córtex contém numerosos folículos em vários estágios de desenvolvimento, corpos lúteos e elementos do estroma.

A medula se caracteriza pela presença dos grandes vasos sanguíneos, linfáticos e nervos .É um tecido conjuntivo frouxo rico em fibras elásticas e fibras reticulares.

*Ciclo Ovariano:* O ovário sofre alterações cíclicas influenciadas pelos efeitos dos hormônios tróficos secretados pela adeno-hipófise .A atividade da adeno –hipófise , como no macho , é regulada pelos fatores liberadores hipotalâmicos - fator liberador do hormônio luteinizante ( LRF ) e o fator de liberação hormônio folículo estimulante ( FRF).

A liberação do FSH e do LH pela adeno-hipófise é o regulador específico da atividade ovariana . O FSH estimula o crescimento e a maturação dos folículos ovarianos . da mesma forma que é responsável pela secreção de estrógeno por estas estruturas .A ruptura do folículo ovariano a ovulação e o desenvolvimento do corpo lúteo ocorrem sob a influência do LH.

As influências combinadas do FSH e do LH regulam a atividade cíclica do ovário .As atividades cíclicas são : Desenvolvimento dos folículos , ovulação , formação do corpo lúteo , degeneração dos folículos e degeneração do corpo lúteo.

*Desenvolvimento Folicular:* Um folículo ovariano é uma agregação esférica de células que contém o gameta em desenvolvimento .O crescimento e o desenvolvimento dos folículos é acompanhado por alterações noas gametas associados. A continuidade cíclica do desenvolvimento



folicular se caracteriza através da identificação dos folículos específicos – folículo primórdial , folículo primário , folículo secundário , folículo maduro .O crescimento folicular e a maturação ocorrem sob a influência das gonadotrofinas da adeno-hipófise.

O Folículo primórdial caracteriza-se por apresentar uma camada simples de células pavimentosas que circundam o ovócito primário .A ativação do folículo primórdial resulta num folículo primário .Esta ativação envolve alterações no ovócito primário , nas células foliculares e de outros elementos do estroma .A acumulação de grãos de vitelo é observada no ovócito primário .As células foliculares se tornam cúbicas .O folículo primário ainda contém o ovócito primário .

O folículo secundário é identificado pelo aumento da população das células foliculares associados ao ovócito primário e pelo desenvolvimento de uma zona pelúcida entre o ovócito primário e as células foliculares .

As células foliculares são mitoticamente ativas constituindo agora a corona radiata .Elas são separadas do ovócito primário pela zona pelúcia , um material amorfo .As células do estroma se diferenciam em duas camadas a teca folicular interna e a teca folicular externa . As células tecais são separadas das células da granulosa por uma membrana basal .A teca interna é formada por células epiteliais grandes e por uma intensa rede vascular . A teca externa é uma camada de células fibroblásticas.

O desenvolvimento de um folículo terciário ou vesicular resulta da atividade secretora das células granulosas .Pequenos espaços entre as células granulosas , repletos de fluido , se tornam aparentes durante o desenvolvimento antral . Essas pequenas lacunas ou fendas intercelulares, preenchida por líquido folicular , confluem e formam o antro folicular.Estes eventos são acompanhados pelo crescimento contínuo do folículo .Ligando as células da granulosa as células da corona radiata encontra-se um amontoado celular o cumulus oophorus. As células da corona radiata possuem prolongamentos citoplasmáticos que penetram na zona pelúcida e que entram em contato com os microvilos do ovócito . Apesar das alterações associadas às células tecais e granulosas durante o desenvolvimento , um folículo vesicular ainda contém um ovócito primário.

Os folículos pré- ovulatórios também são chamados folículos maduros ou folículos de Graaf. Eles são estruturas muito grande.

*Ovulação* : A ovulação é a ruptura do folículo e a liberação do ovócito . O líquido folicular liberado na ovulação provavelmente auxilia o transporte do ovócito da superfície do ovário para o infundíbulo.

Depois da ovulação , o ovócito permanece envolvido pela zona pelúcida e pela corona radiata . A corona radiata é formada por várias camadas celulares intimamente associadas ao ovócito , as quais compreendem as zonas mais internas do cumulus oophurus .O ovócito e suas células associadas podem Ter massa suficiente para sua captura pela fimbria .Na vaca contudo , a corona radiata é perdida no momento da ovulação .Em outras espécies , a corona radiata permanece intacta até que os espermatozóides estejam presentes.

#### *Atresia Folicular.*

Nem todos os folículos em desenvolvimento chegam a ovulação.Muitos folículos sofrem atresia folicular (degeneração ) . A degeneração dos folículos pode ocorrer a qualquer momento de sua sequência de desenvolvimento . Os folículos com ovócitos múltiplos são comuns e estão destinados a se tornar atrésicos .

A atresia folicular , durante os estágios avançados do desenvolvimento folicular resulta na degeneração que é seguida pela formação de uma cicatriz , o corpo atrésico . O processo degenerativo inclui o ovócito e as células associadas. O ovócito se liquefaz , a zona pelúcida se espessa e pregueia . As células associadas degeneram . As paredes do folículo entram em colápsio.

*Corpo lúteo:* Depois da ruptura da parede ovariana e dos elementos associados ao folículo , ovócito é ejetado para o interior do oviduto. As regiões remanescentes do folículo não degeneram, mas sofrem alterações pronunciadas que conduzem a formação do corpo lúteo. As células da granulosa proliferam , se hipertrofiam e são transformadas em células granulosas luteínicas . Na égua , vaca , cadela e na mulher , a acumulação de um pigmento lipídico amarelado ( luteína ) e de outros lipídios marca a transição para as células granulosas luteínicas.

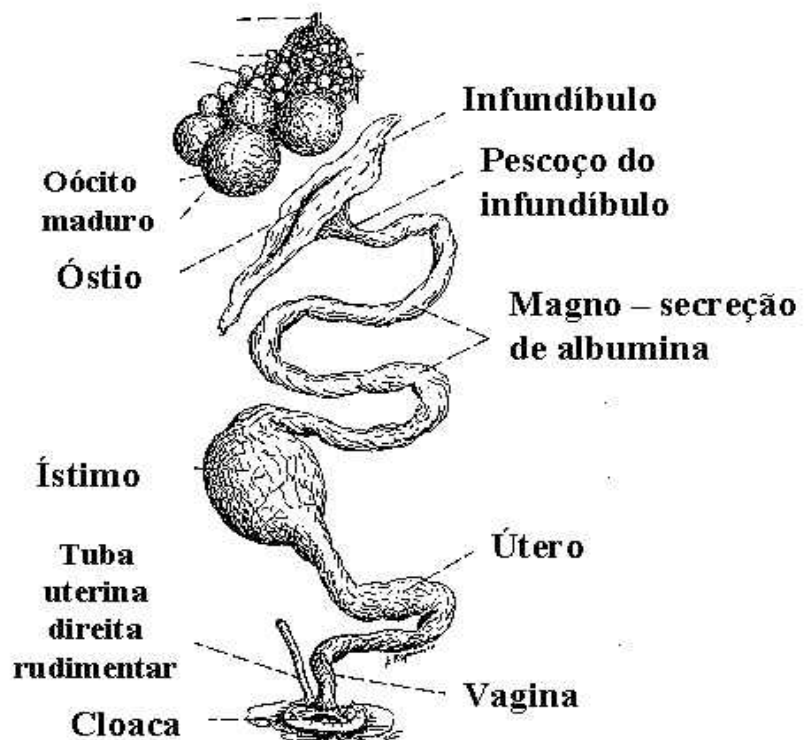
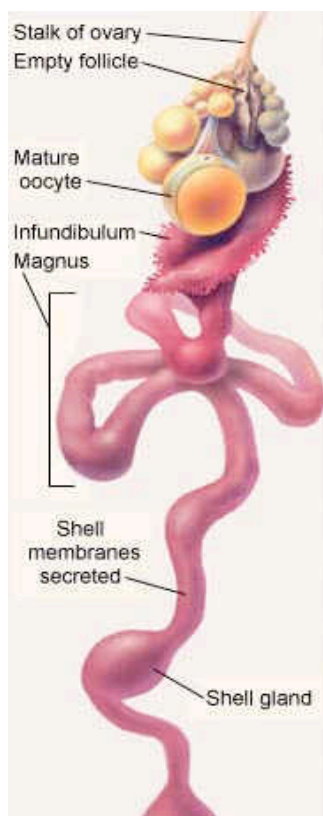
As células da teca folicular interna também são convertidas em células produtoras de lipídios , as células teca-luteínicas .Essas células são menores que as células granulosas – luteínicas . O processo pelo qual as células granulosas e tecais são convertidas em células luteínicas é chamado luteinização.

A estrutura resultante é denominada corpo lúteo ( corpo amarelo ) , esteja a luteína presente ou ausente . Se a fertilização não ocorre , o corpo lúteo cíclico lentamente degenera ( corpo lúteo regressivo ) e é substituído pelo tecido conjuntivo . Portanto o corpo lúteo é convertido em corpo albicans.

Se a fertilização ocorrer o corpo lúteo gravídico perdura, permanecendo ativo por um período de tempo variável durante a prenhez.

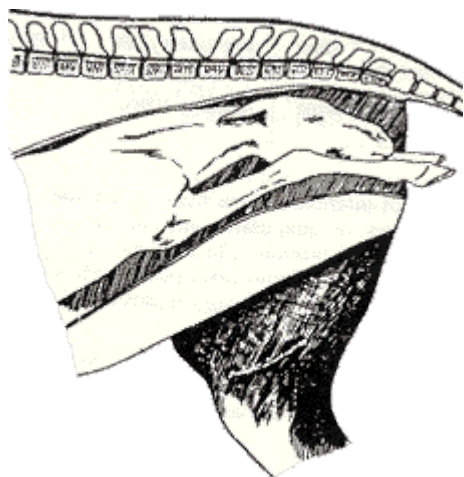
Em algumas espécies o corpo lúteo gravídico é necessário durante toda a prenhez. Em outras ele pode ser removido em épocas variáveis.

### APARELHO REPRODUTIVO DAS AVES

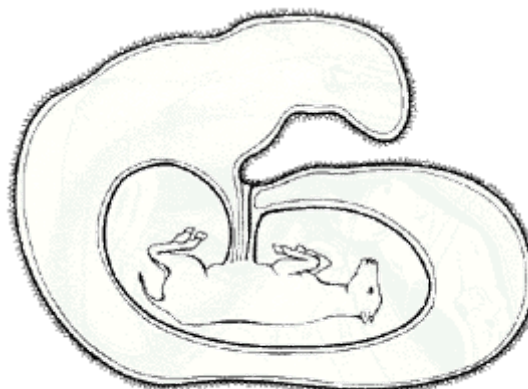


**APARELHO REPRODUTIVO DAS AVES  
FUNÇÃO E TEMPO DE FORMAÇÃO DO OVO**

NOME	FUNÇÃO	TEMPO
INFUNDÍBULO	Recepção do óvulo e fertilização	15 min
MAGNO	Secreção de albumina	3 horas
ÍSTIMO	Secreção de membrana interna e externa da casca	1h30min
ÚTERO	Produção da casca	20 horas
VAGINA E CLOACA	Transporte do ovo	1 min



**GESTAÇÃO e PARTO** - O período de gestação é de 336 dias na égua (11 meses )



Feto equino em desenvolvimento normal

<b>ESPÉCIE</b>	<b>DIAS</b>	<b>MESES</b>
<b>BOVINOS</b>	<b>270-290</b>	<b>9</b>
<b>BUBALINOS</b>	<b>298 - 317</b>	<b>10</b>
<b>EQÜINOS</b>	<b>330-345</b>	<b>11</b>
<b>CAPRINOS</b>	<b>145-151</b>	<b>5</b>
<b>OVINOS</b>	<b>144-152</b>	<b>5</b>
<b>SUÍNOS</b>	<b>112-115</b>	<b>3m 3sem3dias</b>
<b>CANINOS</b>	<b>56-59</b>	<b>2</b>
<b>FELINOS</b>	<b>64-68</b>	<b>2</b>



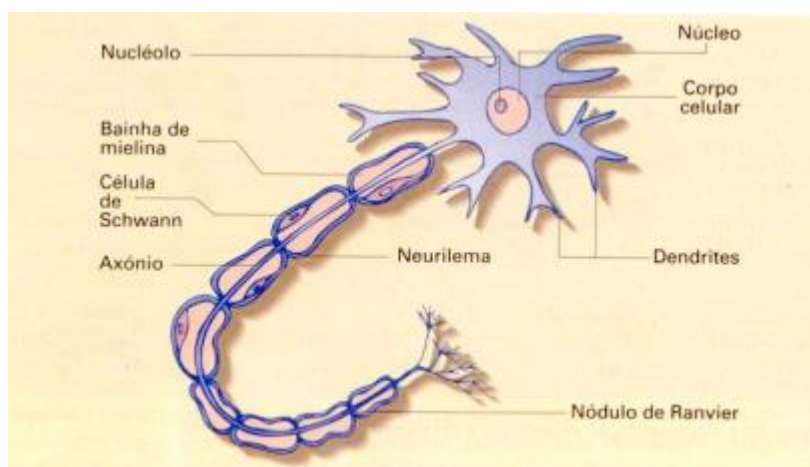
## ***SISTEMA NERVOSO***

O sistema nervoso, juntamente com o [sistema endócrino](#), capacitam o organismo a perceber as variações do meio (interno e externo), a difundir as modificações que essas variações produzem e a executar as respostas adequadas para que seja mantido o equilíbrio interno do corpo (homeostase). São os sistemas envolvidos na coordenação e regulação das funções corporais.

No sistema nervoso diferenciam-se duas linhagens celulares: os **neurônios** e as **células da glia** (ou da [neurógli](#)). Os **neurônios** são as células responsáveis pela recepção e transmissão dos estímulos do meio (interno e externo), possibilitando ao organismo a execução de respostas adequadas para a manutenção da homeostase. Para exercerem tais funções, contam com duas propriedades fundamentais: a **irritabilidade** (também denominada excitabilidade ou responsividade) e a **condutibilidade**. Irritabilidade é a capacidade que permite a uma célula responder a estímulos, sejam eles internos ou externos. Portanto, irritabilidade não é uma resposta, mas a propriedade que torna a célula apta a responder. Essa propriedade é inerente aos vários tipos celulares do organismo. No entanto, as respostas emitidas pelos tipos celulares distintos também diferem umas das outras. A resposta emitida pelos neurônios assemelha-se a uma corrente elétrica transmitida ao longo de um fio condutor: uma vez excitados pelos estímulos, os neurônios transmitem essa onda de excitação - chamada de **impulso nervoso** - por toda a sua extensão em grande velocidade e em um curto espaço de tempo. Esse fenômeno deve-se à propriedade de **condutibilidade**.

Para compreendermos melhor as funções de coordenação e regulação exercidas pelo sistema nervoso, precisamos primeiro conhecer a estrutura básica de um neurônio e como a mensagem nervosa é transmitida.

Um neurônio é uma célula composta de um **corpo celular** (onde está o núcleo, o citoplasma e o citoesqueleto), e de finos prolongamentos celulares denominados **neuritos**, que podem ser subdivididos em **dendritos** e **axônios**.



## ***SISTEMA NERVOSO***

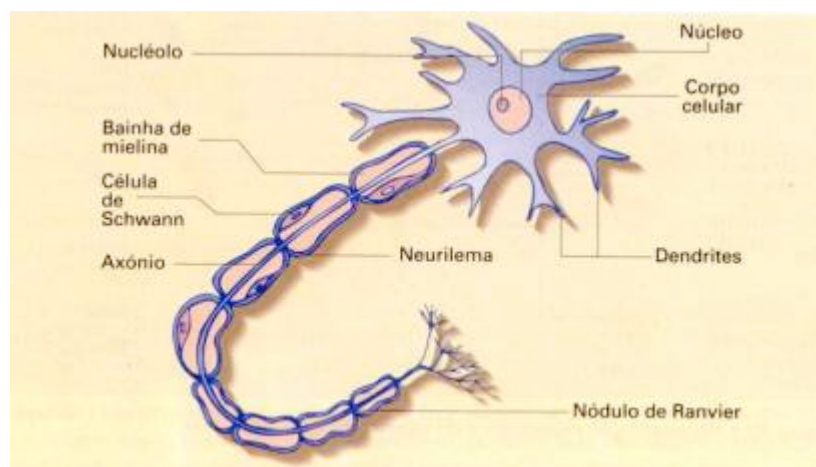
O sistema nervoso, juntamente com o [sistema endócrino](#), capacitam o organismo a perceber as variações do meio (interno e externo), a difundir as modificações que essas variações produzem

e a executar as respostas adequadas para que seja mantido o equilíbrio interno do corpo (homeostase). São os sistemas envolvidos na coordenação e regulação das funções corporais.

No sistema nervoso diferenciam-se duas linhagens celulares: os **neurônios** e as **células da glia** (ou da **neurógli**a). Os **neurônios** são as células responsáveis pela recepção e transmissão dos estímulos do meio (interno e externo), possibilitando ao organismo a execução de respostas adequadas para a manutenção da homeostase. Para exercerem tais funções, contam com duas propriedades fundamentais: a **irritabilidade** (também denominada excitabilidade ou responsividade) e a **condutibilidade**. Irritabilidade é a capacidade que permite a uma célula responder a estímulos, sejam eles internos ou externos. Portanto, irritabilidade não é uma resposta, mas a propriedade que torna a célula apta a responder. Essa propriedade é inerente aos vários tipos celulares do organismo. No entanto, as respostas emitidas pelos tipos celulares distintos também diferem umas das outras. A resposta emitida pelos neurônios assemelha-se a uma corrente elétrica transmitida ao longo de um fio condutor: uma vez excitados pelos estímulos, os neurônios transmitem essa onda de excitação - chamada de **impulso nervoso** - por toda a sua extensão em grande velocidade e em um curto espaço de tempo. Esse fenômeno deve-se à propriedade de **condutibilidade**.

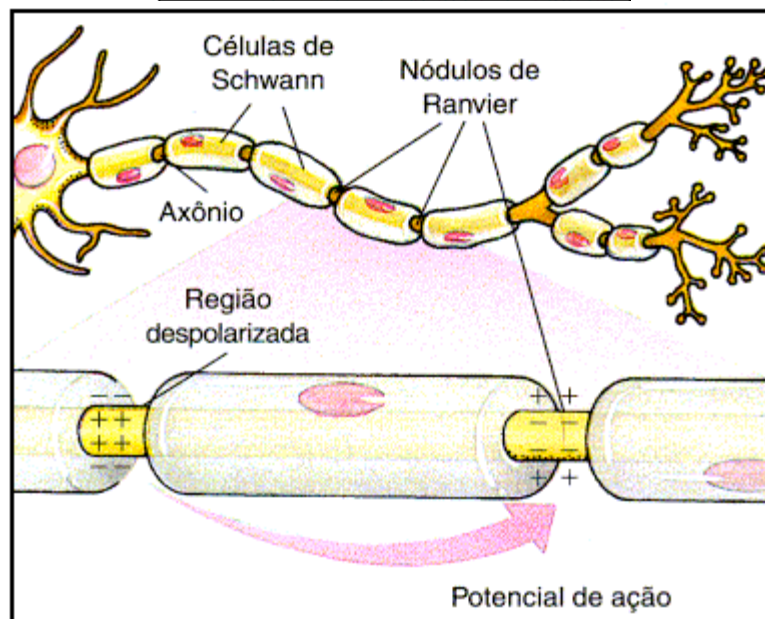
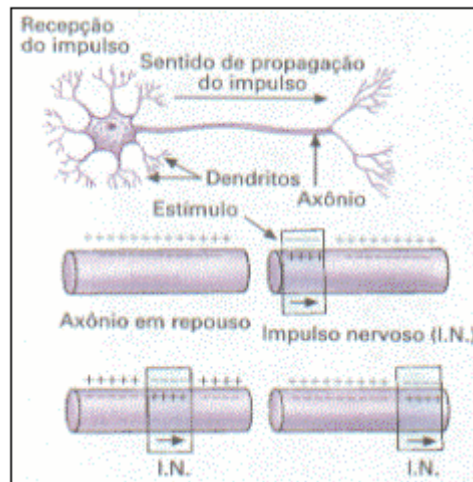
Para compreendermos melhor as funções de coordenação e regulação exercidas pelo sistema nervoso, precisamos primeiro conhecer a estrutura básica de um neurônio e como a mensagem nervosa é transmitida.

Um neurônio é uma célula composta de um **corpo celular** (onde está o núcleo, o citoplasma e o citoesqueleto), e de finos prolongamentos celulares denominados **neuritos**, que podem ser subdivididos em **dendritos** e **axônios**.



## IMPULSO NERVOSO

A membrana plasmática do neurônio transporta alguns íons ativamente, do líquido extracelular para o interior da fibra, e outros, do interior, de volta ao líquido extracelular. Assim funciona a **bomba de sódio e potássio**, que bombeia ativamente o sódio para fora, enquanto o potássio é bombeado ativamente para dentro. Porém esse bombeamento não é equitativo: para cada três íons sódio bombeados para o líquido extracelular, apenas dois íons potássio são bombeados para o líquido intracelular.



## *Sinapses*

Sinapse é um tipo de junção especializada em que um terminal axonal faz contato com outro neurônio ou tipo celular. As sinapses podem ser elétricas ou químicas (maioria).

### *Sinapses elétricas*

As sinapses elétricas, mais simples e evolutivamente antigas, permitem a transferência direta da corrente iônica de uma célula para outra. Ocorrem em sítios especializados denominados **junções gap** ou **junções comunicantes**. Nesses tipos de junções as membranas pré-sinápticas (do

axônio - transmissoras do impulso nervoso) e pós-sinápticas (do dendrito ou corpo celular - receptoras do impulso nervoso) estão separadas por apenas 3 nm. Essa estreita fenda é ainda atravessada por proteínas especiais denominadas **conexinas**. Seis conexinas reunidas formam um canal denominado **conexon**, o qual permite que íons passem diretamente do citoplasma de uma célula para o de outra. A maioria das junções *gap* permite que a corrente iônica passe adequadamente em ambos os sentidos, sendo desta forma, **bidirecionais**.

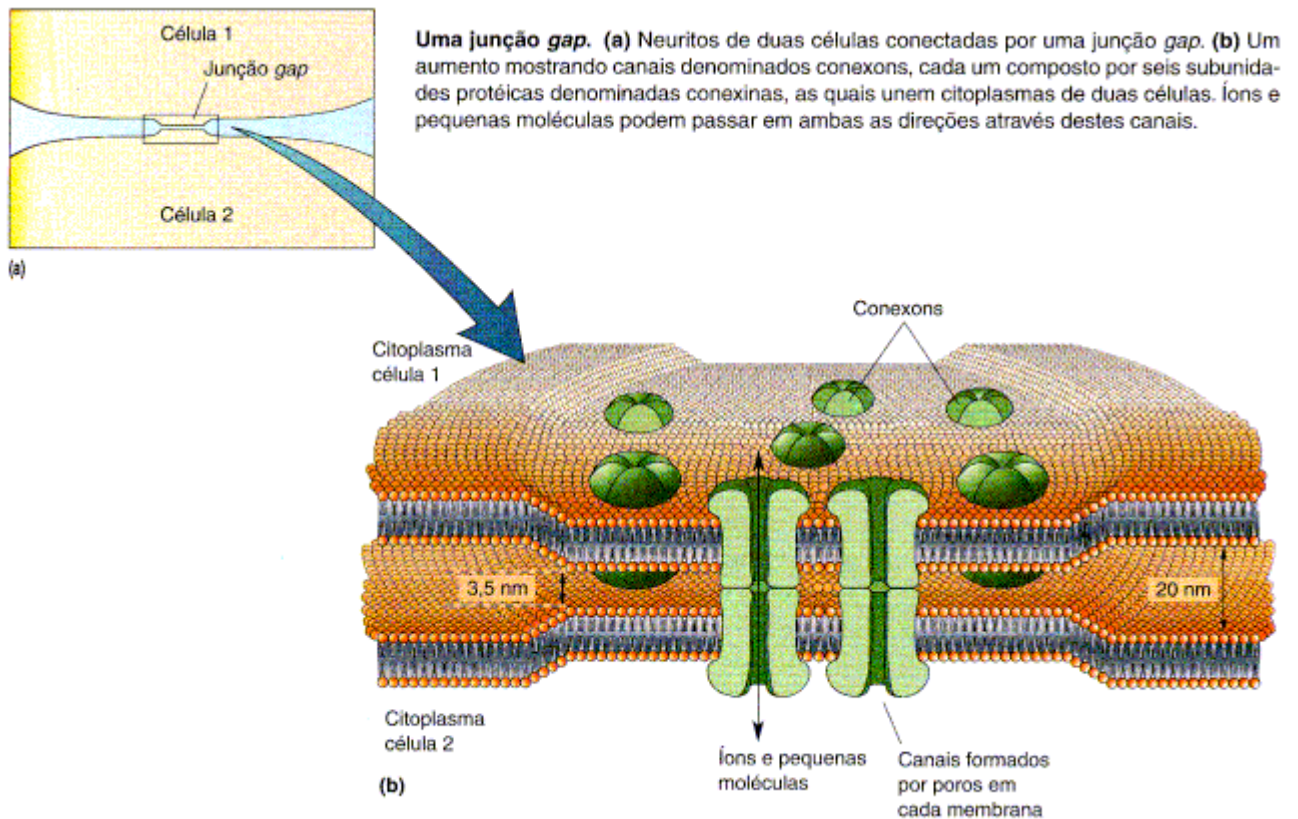


Imagem: BEAR, M.F., CONNORS, B.W. & PARADISO, M.A. Neurociências – Desvendando o Sistema Nervoso. Porto Alegre 2ª ed, Artmed Editora, 2002.

Em invertebrados, as sinapses elétricas são comumente encontradas em circuitos neuronais que medeiam respostas de fuga. Em mamíferos adultos, esses tipos de sinapses são raras, ocorrendo freqüentemente entre neurônios nos estágios iniciais da embriogênese.

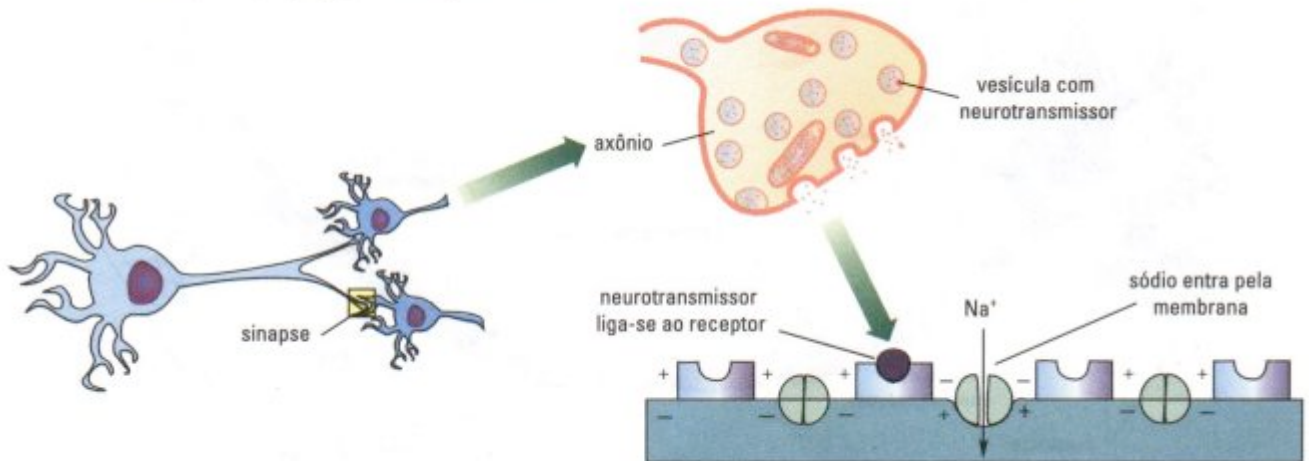
### ***Sinapses químicas***

Via de regra, a transmissão sináptica no sistema nervoso humano maduro é química. As membranas pré e pós-sinápticas são separadas por uma fenda com largura de 20 a 50 nm - a **fenda sináptica**. A passagem do impulso nervoso nessa região é feita, então, por substâncias químicas: os **neuro-hormônios**, também chamados **mediadores químicos** ou **neurotransmissores**, liberados na fenda sináptica. O terminal axonal típico contém dúzias de pequenas vesículas membranosas esféricas que armazenam neurotransmissores - as **vesículas sinápticas**. A membrana dendrítica relacionada com as sinapses (pós-sináptica) apresenta moléculas de proteínas especializadas na detecção dos neurotransmissores na fenda sináptica - os **receptores**. Por isso, a transmissão do

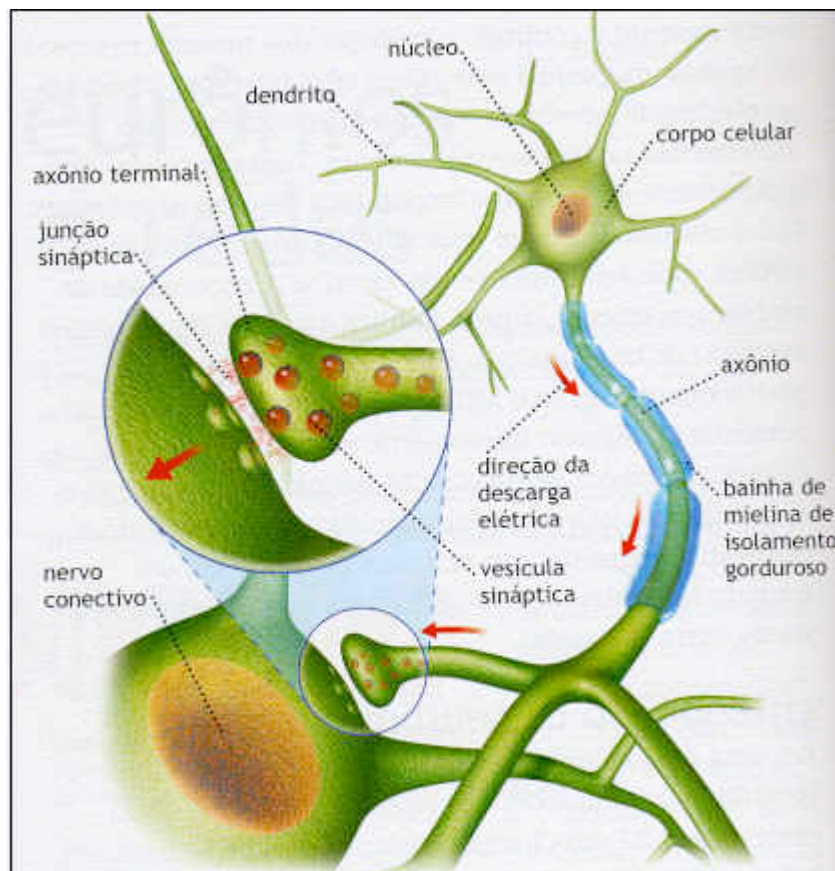


impulso nervoso ocorre sempre do axônio de um neurônio para o dendrito ou corpo celular do neurônio seguinte. Podemos dizer então que nas sinapses químicas, a informação que viaja na forma de impulsos elétricos ao longo de um axônio é convertida, no terminal axonal, em um sinal químico que atravessa a fenda sináptica. Na membrana pós-sináptica, este sinal químico é convertido novamente em sinal elétrico.

Formação e propagação do impulso nervoso.



O impulso nervoso passa pela sinapse através de neurotransmissores, que promovem a entrada de sódio no neurônio, provocando a inversão de cargas elétricas e a condução de um impulso nervoso no neurônio estimulado.



Como o citoplasma dos axônios, inclusive do terminal axonal, não possui ribossomos, necessários à síntese de proteínas, as proteínas axonais são sintetizadas no soma (corpo celular), empacotadas em vesículas membranosas e transportadas até o axônio pela ação de uma proteína chamada **cinesina**, a qual se desloca sobre os microtúbulos, com gasto de ATP. Esse transporte ao longo do axônio é denominado **transporte axoplasmático** e, como a cinesina só desloca material do soma para o terminal, todo movimento de material neste sentido é chamado de **transporte anterógrado**. Além do transporte anterógrado, há um mecanismo para o deslocamento de material no axônio no sentido oposto, indo do terminal para o soma. Acredita-se que este processo envia sinais para o soma sobre as mudanças nas necessidades metabólicas do terminal axonal. O movimento neste sentido é chamado **transporte retrógrado**.

As sinapses químicas também ocorrem nas junções entre as terminações dos axônios e os músculos; essas junções são chamadas **placas motoras** ou **junções neuro-musculares**.

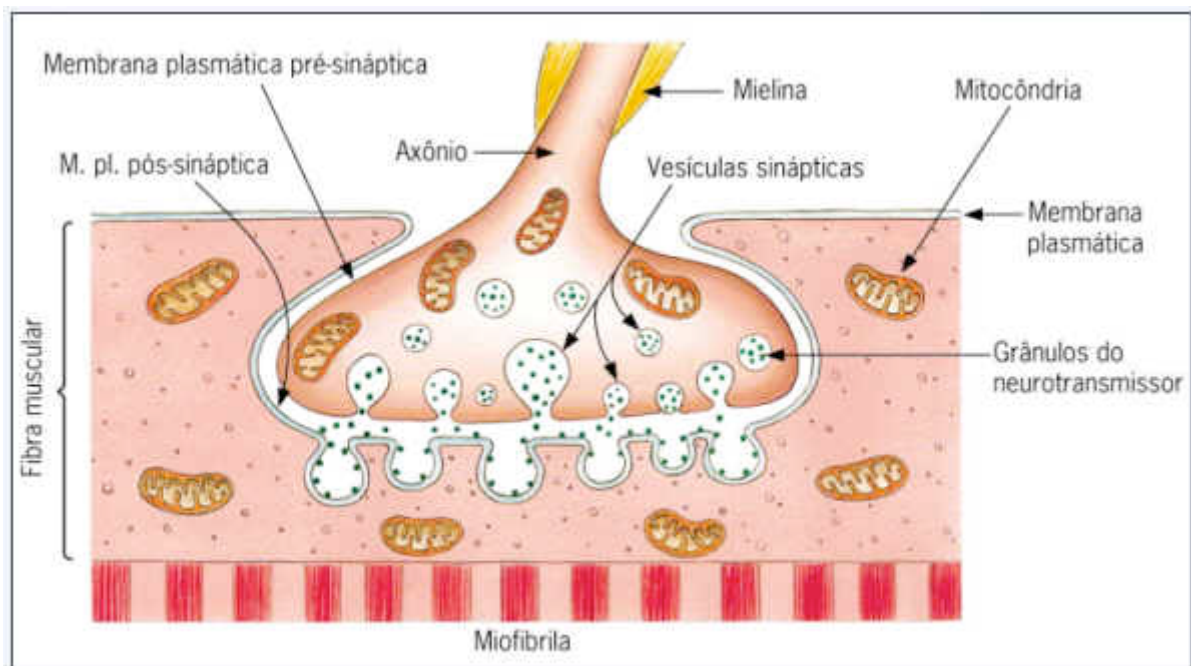


Imagem: CÉSAR & CEZAR. Biologia 2. São Paulo, Ed Saraiva, 2002

Por meio das sinapses, um neurônio pode passar mensagens (impulsos nervosos) para centenas ou até milhares de neurônios diferentes.

### **Neurotransmissores**

A maioria dos neurotransmissores situa-se em três categorias: aminoácidos, aminas e peptídeos. Os neurotransmissores aminoácidos e aminas são pequenas moléculas orgânicas com pelo menos um átomo de nitrogênio, armazenadas e liberadas em vesículas sinápticas. Sua síntese ocorre no terminal axonal a partir de precursores metabólicos ali presentes. As enzimas envolvidas na síntese de tais neurotransmissores são produzidas no soma (corpo celular do neurônio) e transportadas até o terminal axonal e, neste local, rapidamente dirigem a síntese desses mediadores químicos. Uma vez sintetizados, os neurotransmissores aminoácidos e aminas são levados para as vesículas sinápticas que liberam seus conteúdos por **exocitose**. Nesse processo, a membrana da vesícula funde-se com a membrana pré-sináptica, permitindo que os conteúdos sejam liberados. A membrana vesicular é posteriormente recuperada por **endocitose** e a vesícula reciclada é recarregada com neurotransmissores.

Os neurotransmissores peptídeos constituem-se de grandes moléculas armazenadas e liberadas em grânulos secretores. A síntese dos neurotransmissores peptídicos ocorre no retículo endoplasmático rugoso do soma. Após serem sintetizados, são clivados no complexo de golgi, transformando-se em neurotransmissores ativos, que são secretados em grânulos secretores e transportados ao terminal axonal (transporte anterógrado) para serem liberados na fenda sináptica.

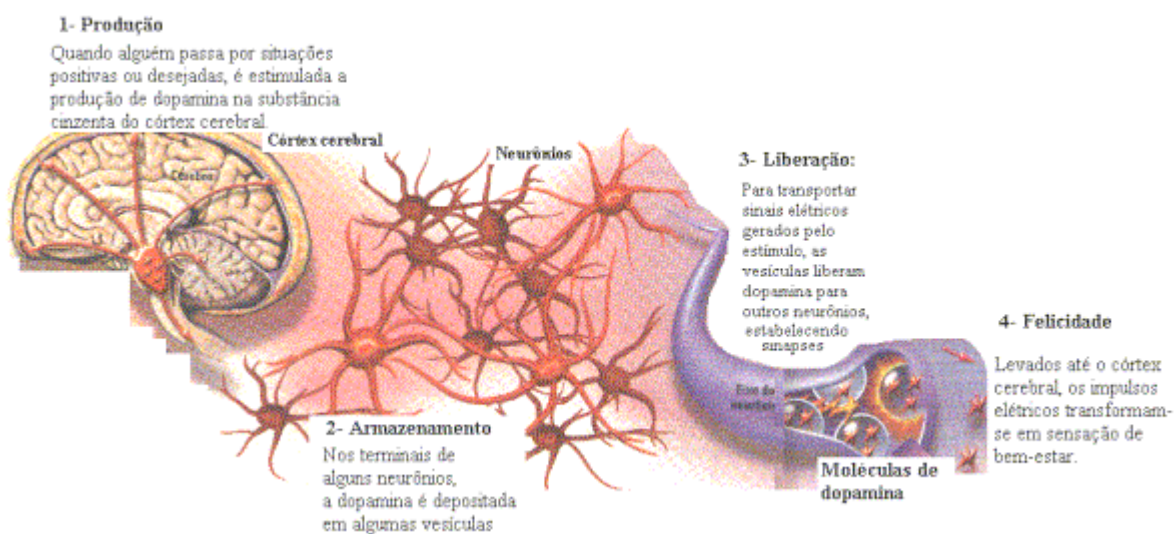
Diferentes neurônios no SNC liberam também diferentes neurotransmissores. A transmissão sináptica rápida na maioria das sinapses do SNC é mediada pelos neurotransmissores aminoácidos glutamato (GLU), gama-aminobutírico (GABA) e glicina (GLI). A amina acetilcolina medeia a transmissão sináptica rápida em todas as junções neuromusculares. As formas mais lentas de transmissão sináptica no SNC e na periferia são mediadas por neurotransmissores das três categorias.

O glutamato e a glicina estão entre os 20 aminoácidos que constituem os blocos construtores das proteínas. Conseqüentemente, são abundantes em todas as células do corpo. Em contraste, o GABA e as aminas são produzidos apenas pelos neurônios que os liberam.

O mediador químico [adrenalina](#), além de servir como neurotransmissor no encéfalo, também é liberado pela glândula adrenal para a circulação sanguínea.

Abaixo são citadas as funções específicas de alguns neurotransmissores.

- **endorfinas e encefalinas:** bloqueiam a dor, agindo naturalmente no corpo como analgésicos.
- **dopamina:** neurotransmissor inibitório derivado da tirosina. Produz sensações de satisfação e prazer. Os neurônios dopaminérgicos podem ser divididos em três subgrupos com diferentes funções. O primeiro grupo regula os movimentos: uma deficiência de dopamina neste sistema provoca a doença de Parkinson, caracterizada por tremuras, inflexibilidade, e outras desordens motoras, e em fases avançadas pode verificar-se demência. O segundo grupo, o mesolímbico, funciona na regulação do comportamento emocional. O terceiro grupo, o mesocortical, projeta-se apenas para o córtex pré-frontal. Esta área do córtex está envolvida em várias funções cognitivas, memória, planejamento de comportamento e pensamento abstrato, assim como em aspectos emocionais, especialmente relacionados com o stress. Distúrbios nos dois últimos sistemas estão associados com a esquizofrenia.



- **Serotonina:** neurotransmissor derivado do triptofano, regula o humor, o sono, a atividade sexual, o apetite, o ritmo circadiano, as funções neuroendócrinas, temperatura corporal, sensibilidade à dor, atividade motora e funções cognitivas. Atualmente vem sendo

intimamente relacionada aos transtornos do humor, ou transtornos afetivos e a maioria dos medicamentos chamados antidepressivos agem produzindo um aumento da disponibilidade dessa substância no espaço entre um neurônio e outro. Tem efeito inibidor da conduta e modulador geral da atividade psíquica. Influi sobre quase todas as funções cerebrais, inibindo-a de forma direta ou estimulando o sistema GABA.

- **GABA** (ácido gama-aminobutírico): principal neurotransmissor inibitório do SNC. Ele está presente em quase todas as regiões do cérebro, embora sua concentração varie conforme a região. Está envolvido com os processos de ansiedade. Seu efeito ansiolítico seria fruto de alterações provocadas em diversas estruturas do sistema límbico, inclusive a amígdala e o hipocampo. A inibição da síntese do GABA ou o bloqueio de seus neurotransmissores no SNC, resultam em estimulação intensa, manifestada através de convulsões generalizadas.

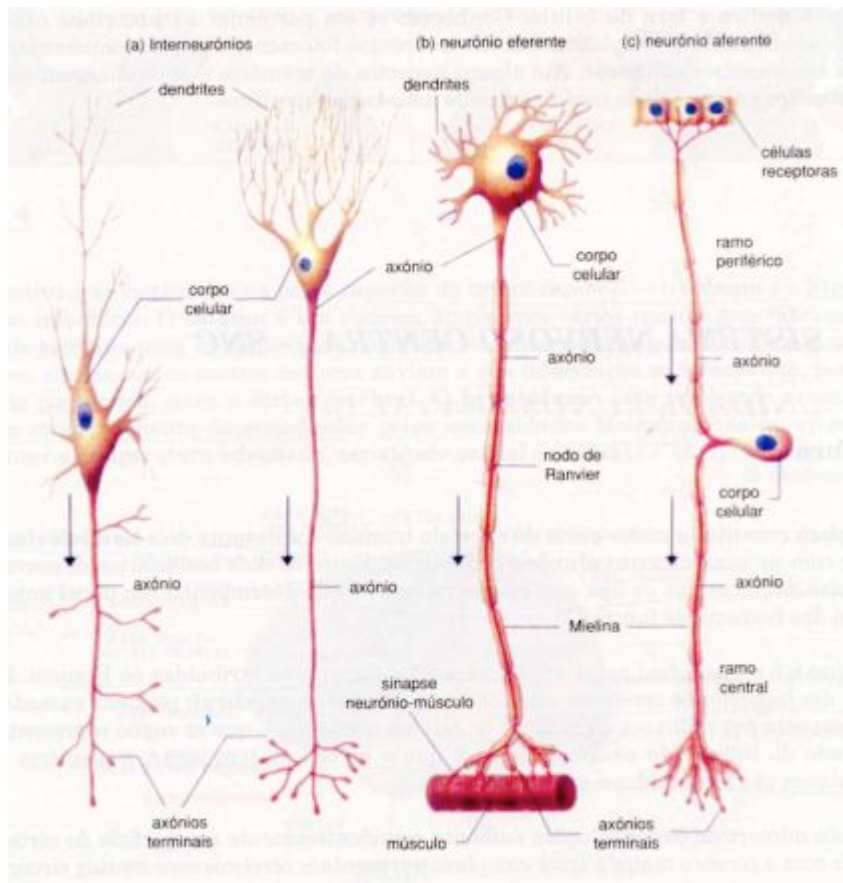
- **Ácido glutâmico** ou **glutamato**: principal neurotransmissor estimulador do SNC. A sua ativação aumenta a sensibilidade aos estímulos dos outros neurotransmissores.

### *Tipos de neurônios*

De acordo com suas funções na condução dos impulsos, os neurônios podem ser classificados em:

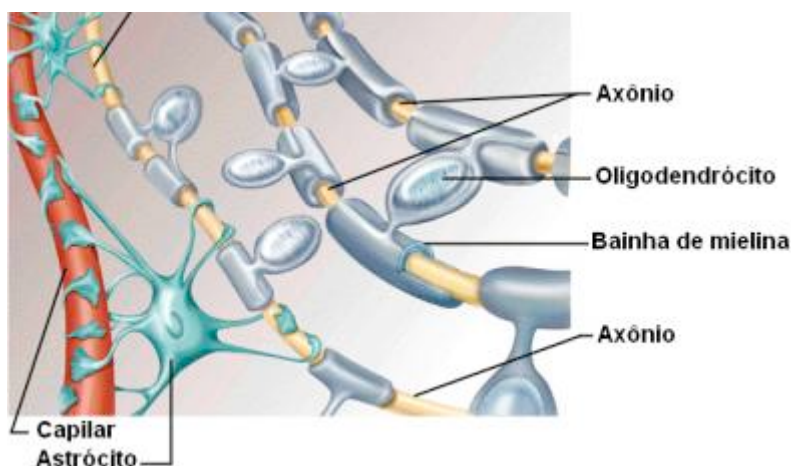
1. **Neurônios receptores ou sensitivos ( aferentes):** são os que recebem estímulos sensoriais e conduzem o impulso nervoso ao sistema nervoso central.
2. **Neurônios motores ou efetadores ( eferentes):** transmitem os impulsos motores (respostas ao estímulo).
3. **Neurônios associativos ou interneurônios:** estabelecem ligações entre os neurônios receptores e os neurônios motores.





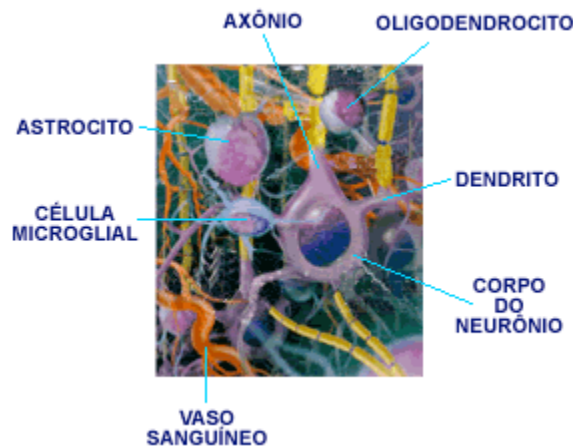
### ***Células da Glia (neurógli)***

As células da neurógli cumprem a função de sustentar, proteger, isolar e nutrir os neurônios. Há diversos tipos celulares, distintos quanto à morfologia, a origem embrionária e às funções que exercem. Distinguem-se, entre elas, os astrócitos, oligodendrocitos e micrógli. Têm formas estreladas e prolongações que envolvem as diferentes estruturas do tecido.



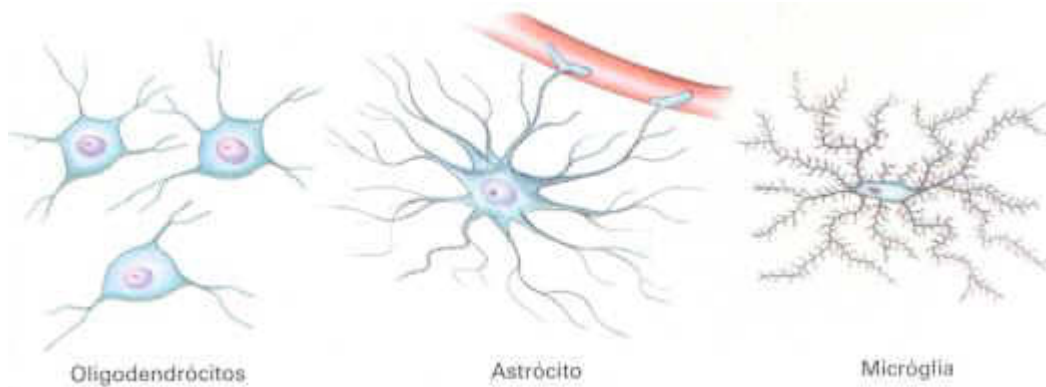Os **astrócitos** são as maiores células da neurógli e estão associados à sustentação e à nutrição dos neurônios. Preenchem os espaços entre os neurônios, regulam a concentração de diversas substâncias com potencial para interferir nas funções neuronais normais (como por exemplo as concentrações extracelulares de potássio), regulam os neurotransmissores (restringem a difusão de neurotransmissores liberados e possuem proteínas especiais em suas membranas que

removem os neurotransmissores da fenda sináptica). Estudos recentes também sugerem que podem ativar a maturação e a proliferação de células-tronco nervosas adultas e ainda, que fatores de crescimento produzidos pelos astrócitos podem ser críticos na regeneração dos tecidos cerebrais ou espinhais danificados por traumas ou enfermidades.



Os **oligodendrócitos** são encontrados apenas no sistema nervoso central (SNC). Devem exercer papéis importantes na manutenção dos neurônios, uma vez que, sem eles, os neurônios não sobrevivem em meio de cultura. No SNC, são as células responsáveis pela formação da bainha de mielina. Um único oligodendrócito contribui para a formação de mielina de vários neurônios (no sistema nervoso periférico, cada célula de Schwann mieliniza apenas um único axônio)

A **micróglia** é constituída por células fagocitárias, análogas aos macrófagos e que participam da defesa do sistema nervoso.



### **Origem do sistema nervoso**

O sistema nervoso origina-se da ectoderme embrionária e se localiza na região dorsal. Durante o desenvolvimento embrionário, a ectoderme sofre uma invaginação, dando origem à **goteira neural**, que se fecha, formando o **tubo neural**. Este possui uma cavidade interna cheia de líquido, o **canal neural**.

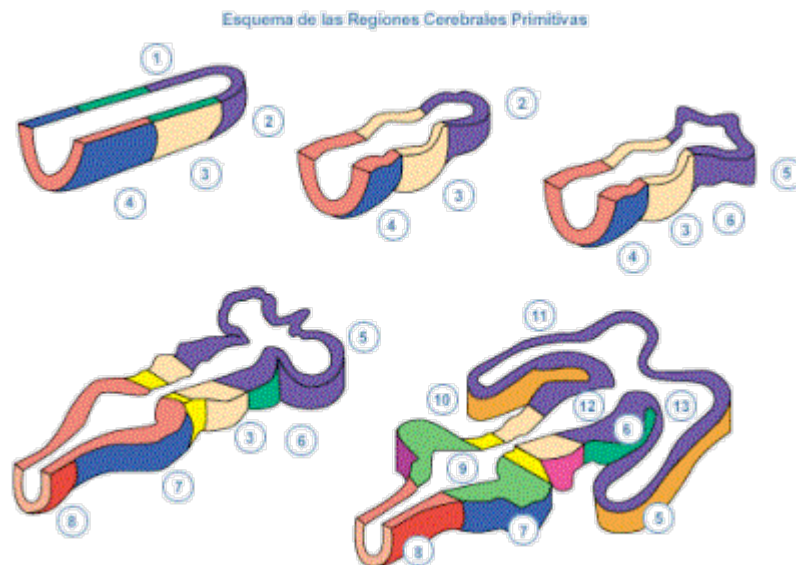
Em sua região anterior, o tubo neural sofre dilatação, dando origem ao **encéfalo** primitivo. Em sua região posterior, o tubo neural dá origem à **medula espinhal**. O canal neural persiste nos adultos, correspondendo aos **ventrículos cerebrais**, no interior do encéfalo, e ao **canal do epêndimo**, no interior da medula.

Durante o desenvolvimento embrionário, verifica-se que a partir da vesícula única que constitui o encéfalo primitivo, são formadas três outras vesículas: a primeira, denominada

**proscéfalo** (encéfalo anterior); a segunda, **mesencéfalo** (encéfalo médio) e a terceira, **rombencéfalo** (encéfalo posterior).

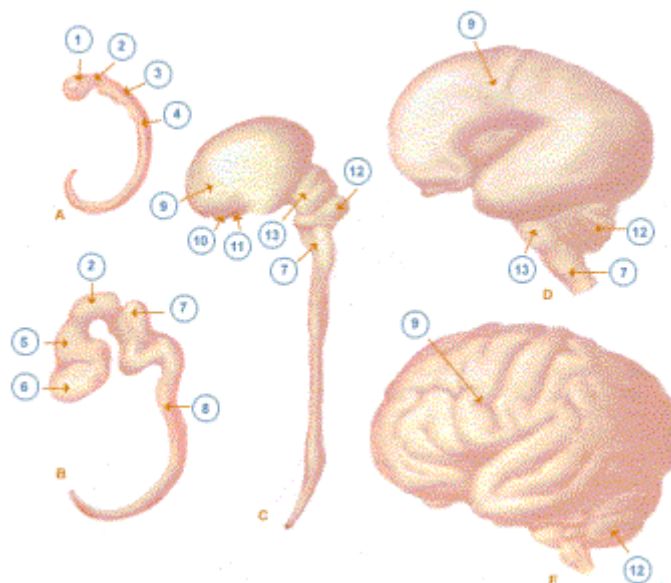
O proscéfalo e o rombencéfalo sofrem estrangulamento, dando origem, cada um deles, a duas outras vesículas. O mesencéfalo não se divide. Desse modo, o encéfalo do embrião é constituído por cinco vesículas em linha reta. O proscéfalo divide-se em telencéfalo (hemisférios cerebrais) e diencéfalo (tálamo e hipotálamo); o mesencéfalo não sofre divisão e o romboencéfalo divide-se em metencéfalo (ponte e cerebello) e mielencéfalo (bulbo). As divisões do S.N.C se definem já na sexta semana de vida fetal.

- 1- tubo neural
- 2- Proscéfalo
- 3- Mesencéfalo
- 4- Rombencéfalo
- 5- Telencéfalo
- 6- Diencéfalo
- 7- Metencéfalo
- 8- Mielencéfalo
- 9- Quarto ventrículo
- 10- Aqueduto de Silvio
- 11- Tálamo
- 12- Terceiro ventrículo
- 13- Ventrículo lateral



- Cavidade do telencéfalo: ventrículo lateral
- Cavidade do diencéfalo: III ventrículo
- Cavidade do metencéfalo: se abre para formar o IV ventrículo

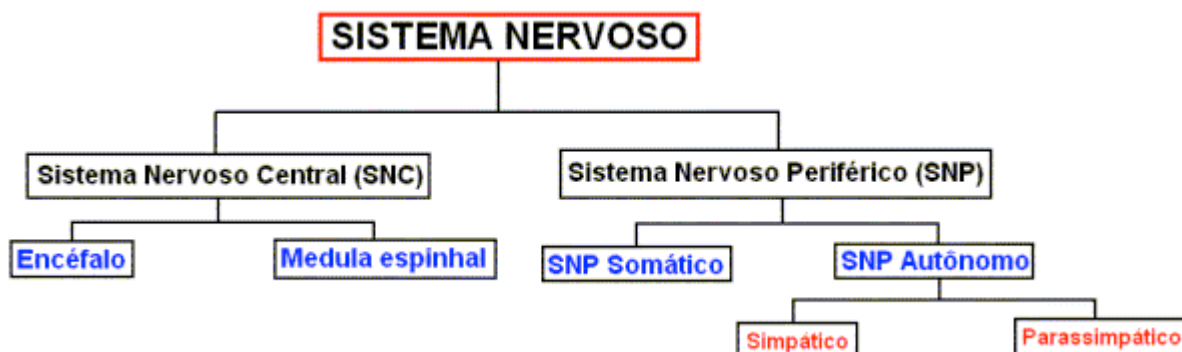
Principais etapas da Morfogênese



- 1- Prosencéfalo
- 2- Mesencéfalo
- 3- Rombencéfalo
- 4- Futura medula espinhal
- 5- Diencéfalo
- 6- Telencéfalo
- 7- Mielencéfalo, futuro bulbo
- 8- Medula espinhal
- 9- Hemisfério cerebral
- 10- Lóbulo olfatório
- 11- Nervo óptico
- 12- Cerebelo
- 13- Metencéfalo

### *O Sistema Nervoso*

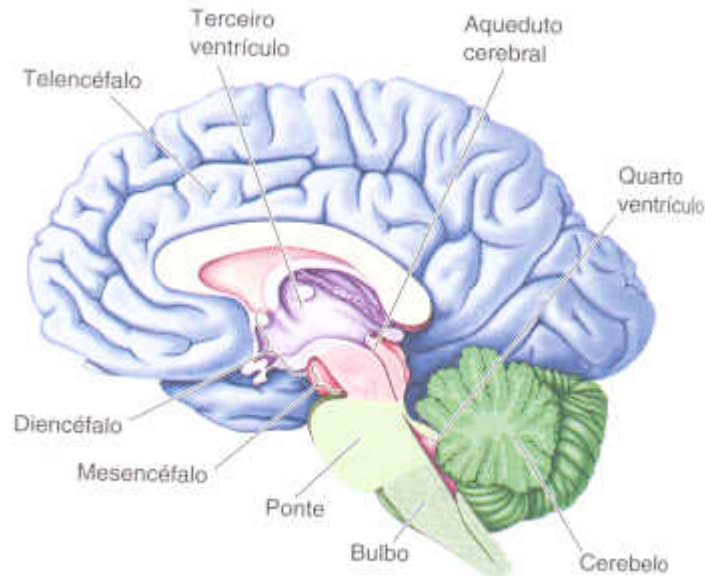
O SNC recebe, analisa e integra informações. É o local onde ocorre a tomada de decisões e o envio de ordens. O SNP carrega informações dos órgãos sensoriais para o sistema nervoso central e do sistema nervoso central para os órgãos efetores (músculos e glândulas).





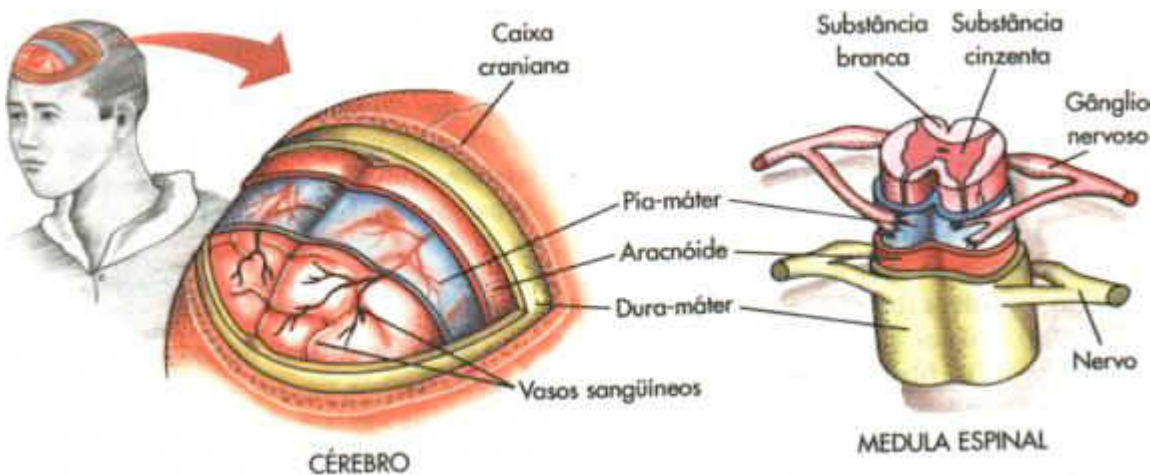
## O Sistema Nervoso Central

O SNC divide-se em encéfalo e medula. O encéfalo corresponde ao telencéfalo (hemisférios cerebrais), diencefalo (tálamo e hipotálamo), cerebelo, e tronco cefálico, que se divide em: BULBO, situado caudalmente; MESENCÉFALO, situado cranialmente; e PONTE, situada entre ambos.



No SNC, existem as chamadas **substâncias cinzenta e branca**. A substância cinzenta é formada pelos corpos dos neurônios e a branca, por seus prolongamentos. Com exceção do bulbo e da medula, a substância cinzenta ocorre mais externamente e a substância branca, mais internamente.

Os órgãos do SNC são protegidos por estruturas esqueléticas (**caixa craniana**, protegendo o **encéfalo**; e **coluna vertebral**, protegendo a **medula** - também denominada **raque**) e por membranas denominadas **meninges**, situadas sob a proteção esquelética: **dura-máter** (a externa), **aracnóide** (a do meio) e **pia-máter** (a interna). Entre as meninges aracnóide e pia-máter há um espaço preenchido por um líquido denominado **líquido cefalorraquidiano** ou **líquor**.

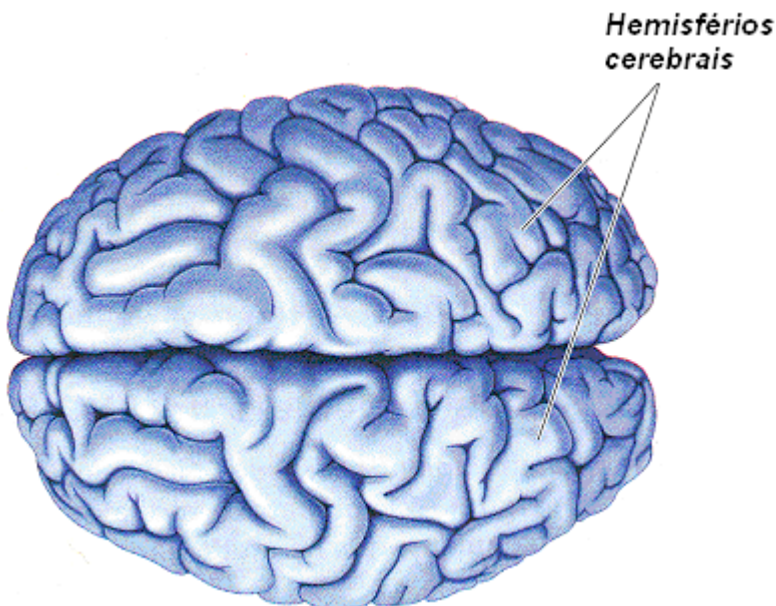




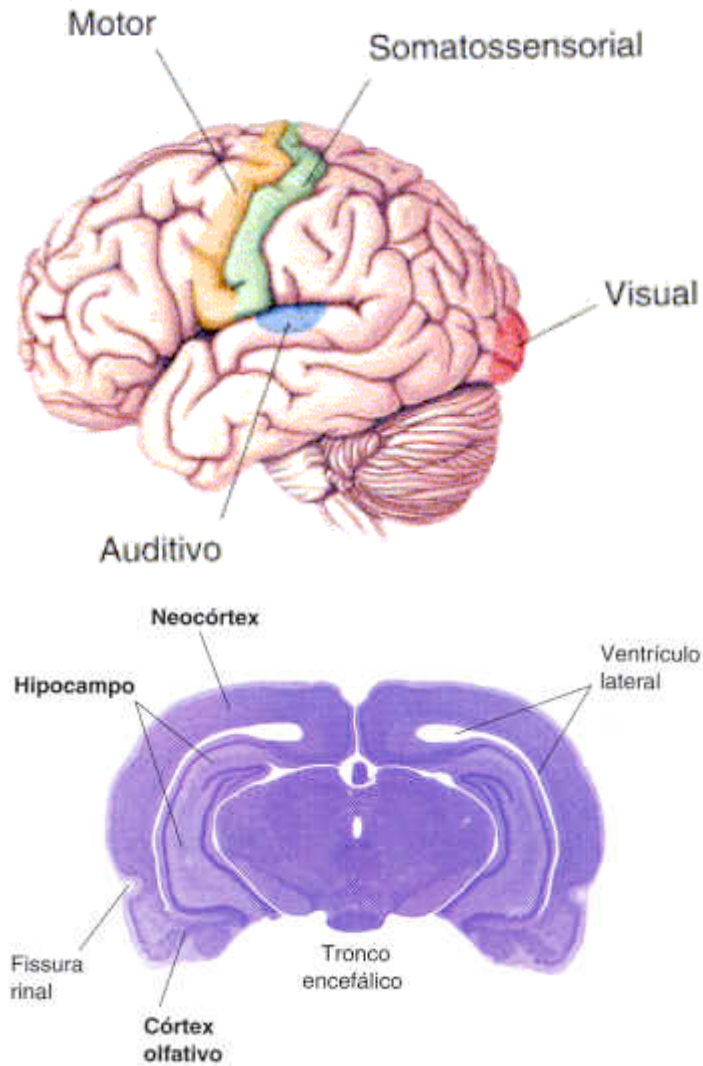
## ***O TELENCEFALO***

O encéfalo humano contém cerca de 35 bilhões de neurônios e pesa aproximadamente 1,4 kg. O telencéfalo ou cérebro é dividido em dois hemisférios cerebrais bastante desenvolvidos. Nestes, situam-se as sedes da memória e dos nervos sensitivos e motores. Entre os hemisférios, estão os VENTRÍCULOS CEREBRAIS (ventrículos laterais e terceiro ventrículo); contamos ainda com um quarto ventrículo, localizado mais abaixo, ao nível do tronco encefálico. São reservatórios do LÍQUIDO CÉFALO-RAQUIDIANO, (LÍQUOR), participando na nutrição, proteção e excreção do sistema nervoso.

Em seu desenvolvimento, o córtex ganha diversos sulcos para permitir que o cérebro esteja suficientemente compacto para caber na calota craniana, que não acompanha o seu crescimento. Por isso, no cérebro adulto, apenas 1/3 de sua superfície fica "exposta", o restante permanece por entre os sulcos.

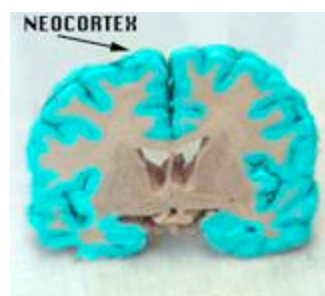

O córtex cerebral está dividido em mais de quarenta áreas funcionalmente distintas, sendo a maioria pertencente ao chamado neocórtex.



Cada uma das áreas do córtex cerebral controla uma atividade específica.

1. **hipocampo**: região do córtex que está dobrada sobre si e possui apenas três camadas celulares; localiza-se medialmente ao ventrículo lateral.
2. **córtex olfativo**: localizado ventral e lateralmente ao hipocampo; apresenta duas ou três camadas celulares.
3. **neocórtex**: córtex mais complexo; separa-se do córtex olfativo mediante um sulco chamado fissura rinal; apresenta muitas camadas celulares e várias áreas sensoriais e motoras. As áreas motoras estão intimamente envolvidas com o controle do movimento voluntário.



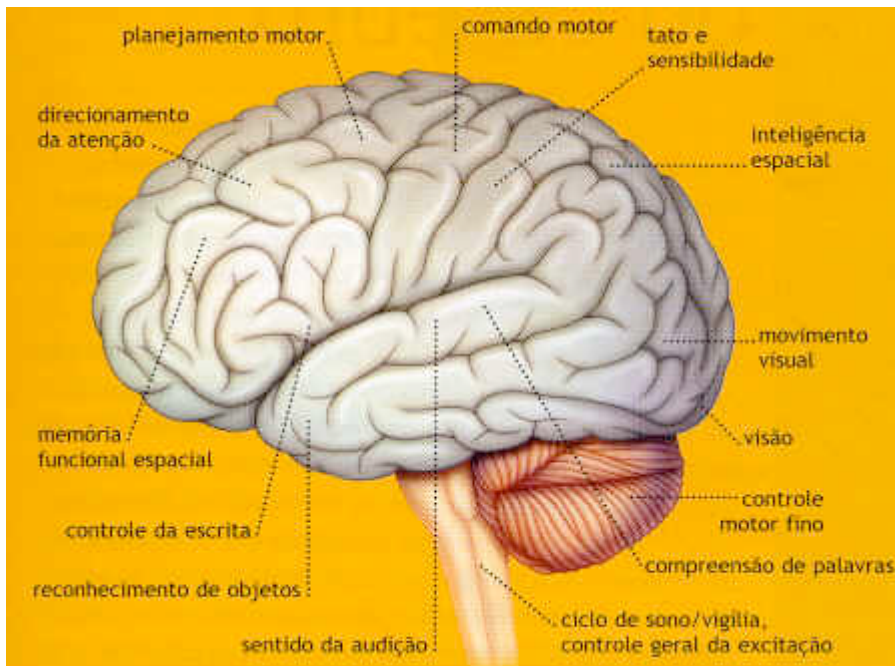
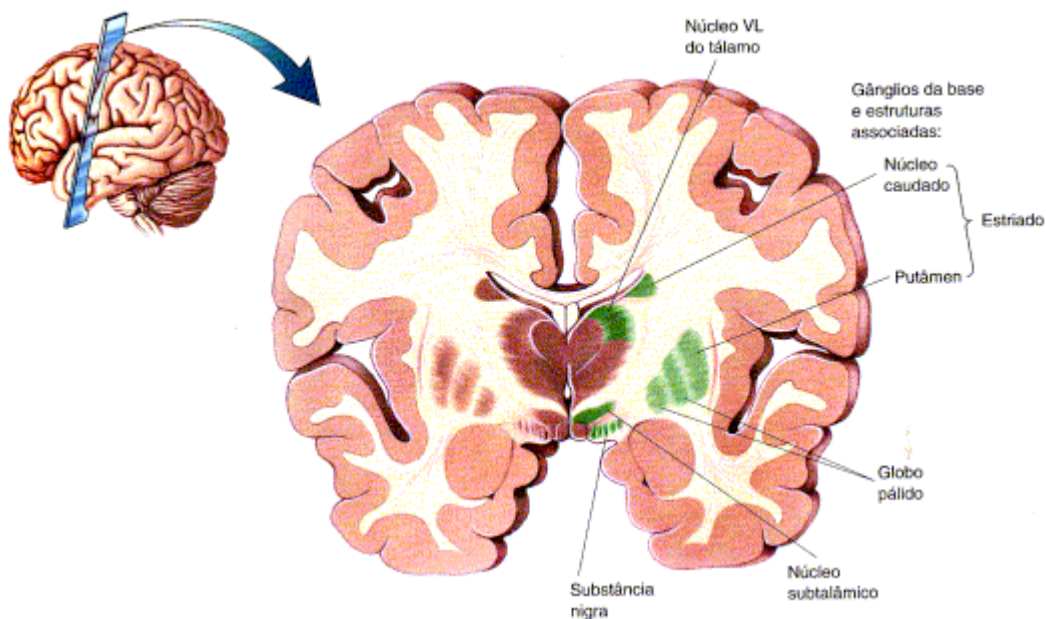
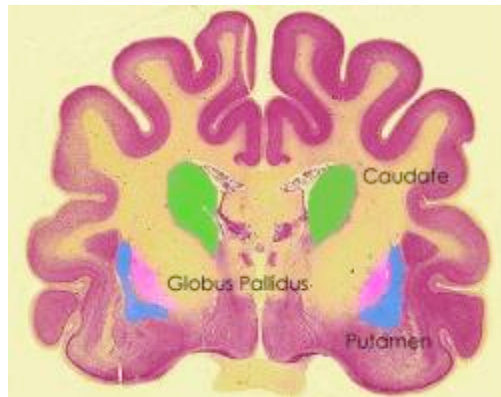


Imagem: MCCRONE, JOHN. Como o cérebro funciona. Série Mais Ciência. São Paulo, Publifolha, 2002.

A região superficial do telencéfalo, que acomoda bilhões de corpos celulares de neurônios (substância cinzenta), constitui o córtex cerebral, formado a partir da fusão das partes superficiais telencefálicas e diencefálicas. O córtex recobre um grande centro medular branco, formado por fibras axonais (substância branca). Em meio a este centro branco (nas profundezas do telencéfalo), há agrupamentos de corpos celulares neuronais que formam os **núcleos (gânglios) da base** ou **núcleos (gânglios) basais** - CAUDATO, PUTAMEN, GLOBO PÁLIDO e NÚCLEO SUBTALÂMICO, envolvidos em conjunto, no controle do movimento. Parece que os gânglios da base participam também de um grande número de circuitos paralelos, sendo apenas alguns poucos de função motora. Outros circuitos estão envolvidos em certos aspectos da memória e da função cognitiva.



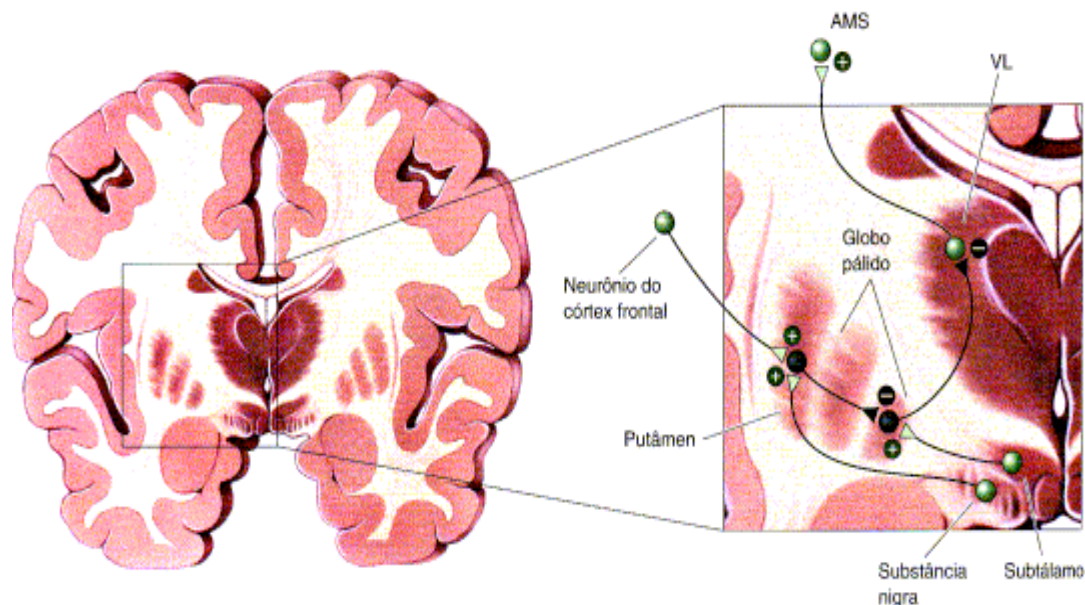




Algumas das funções mais específicas dos gânglios basais relacionadas aos movimentos são:

1. **núcleo caudato:** controla movimentos intencionais grosseiros do corpo (isso ocorre a nível sub-consciente e consciente) e auxilia no controle global dos movimentos do corpo.
2. **putamen:** funciona em conjunto com o núcleo caudato no controle de movimentos intencionais grosseiros. Ambos os núcleos funcionam em associação com o córtex motor, para controlar diversos padrões de movimento.
3. **globo pálido:** provavelmente controla a posição das principais partes do corpo, quando uma pessoa inicia um movimento complexo, Isto é, se uma pessoa deseja executar uma função precisa com uma de suas mãos, deve primeiro colocar seu corpo numa posição apropriada e, então, contrair a musculatura do braço. Acredita-se que essas funções sejam iniciadas, principalmente, pelo globo pálido.
4. **núcleo subtalâmico** e áreas associadas: controlam possivelmente os movimentos da marcha e talvez outros tipos de motilidade grosseira do corpo.

Evidências indicam que a via motora direta funciona para facilitar a iniciação de movimentos voluntários por meio dos gânglios da base. Essa via origina-se com uma conexão excitatória do córtex para as células do putamen. Estas células estabelecem sinapses inibitórias em neurônios do globo pálido, que, por sua vez, faz conexões inibitórias com células do tálamo (núcleo ventrolateral - VL). A conexão do tálamo com a área motora do córtex é excitatória. Ela facilita o disparo de células relacionadas a movimentos na área motora do córtex. Portanto, a consequência funcional da ativação cortical do putâmen é a excitação da área motora do córtex pelo núcleo ventrolateral do tálamo.

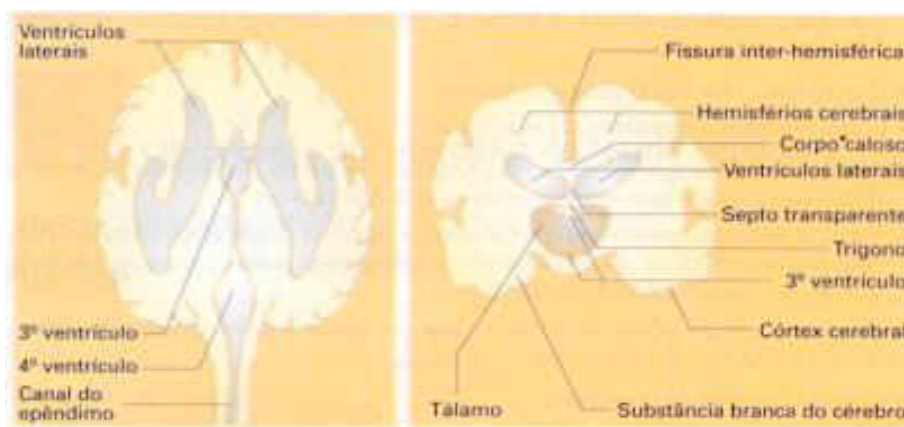


**Figura 14.12**  
Um diagrama da circuitaria da alça motora através dos gânglios da base. Sinapses marcadas com sinal de adição (+) são excitatórias; aquelas marcadas com sinal de subtração (-) são inibitórias.

Imagem: BEAR, M.F., CONNORS, B.W. & PARADISO, M.A. Neurociências – Desvendando o Sistema Nervoso. Porto Alegre 2ª ed, Artmed Editora, 2002.

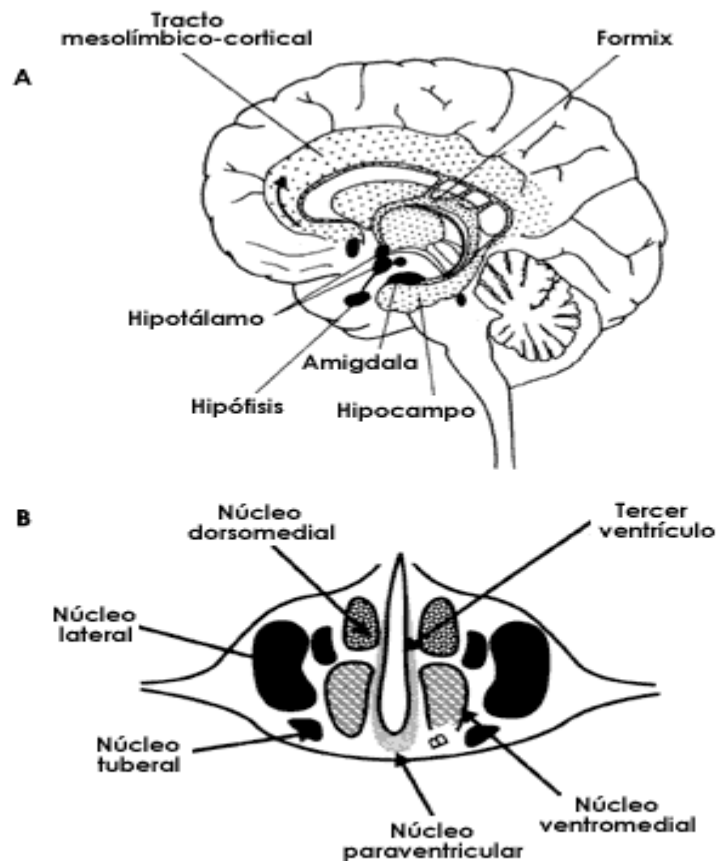
### *O DIENCÉFALO (tálamo e hipotálamo)*

Todas as mensagens sensoriais, com exceção das provenientes dos receptores do olfato, passam pelo **tálamo** antes de atingir o córtex cerebral. Esta é uma região de substância cinzenta localizada entre o tronco encefálico e o cérebro. O tálamo atua como estação retransmissora de impulsos nervosos para o córtex cerebral. Ele é responsável pela condução dos impulsos às regiões apropriadas do cérebro onde eles devem ser processados. O tálamo também está relacionado com alterações no comportamento emocional; que decorre, não só da própria atividade, mas também de conexões com outras estruturas do sistema límbico (que regula as emoções).



O **hipotálamo**, também constituído por substância cinzenta, é o principal centro integrador das atividades dos órgãos viscerais, sendo um dos principais responsáveis pela homeostase corporal. Ele faz ligação entre o sistema nervoso e o sistema endócrino, atuando na ativação de

diversas glândulas endócrinas. É o hipotálamo que controla a temperatura corporal, regula o apetite e o balanço de água no corpo, o sono e está envolvido na emoção e no comportamento sexual. Tem amplas conexões com as demais áreas do prosencéfalo e com o mesencéfalo. Aceita-se que o hipotálamo desempenha, ainda, um papel nas emoções. Especificamente, as partes laterais parecem envolvidas com o prazer e a raiva, enquanto que a porção mediana parece mais ligada à aversão, ao desprazer e à tendência ao riso (gargalhada) incontrolável. De um modo geral, contudo, a participação do hipotálamo é menor na gênese (“criação”) do que na expressão (manifestações sintomáticas) dos estados emocionais.

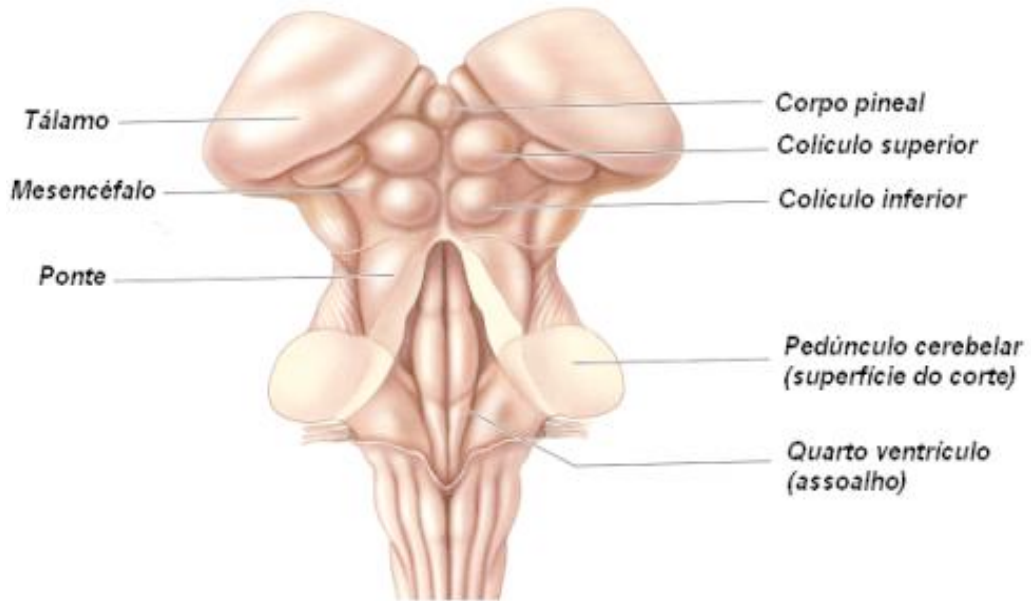


**A- Localização do hipotálamo no encéfalo.**

**B- núcleos hipotalâmicos**

## ***O TRONCO ENCEFÁLICO***

O tronco encefálico interpõe-se entre a medula e o diencefalo, situando-se ventralmente ao cerebelo. Possui três funções gerais; (1) recebe informações sensitivas de estruturas cranianas e controla os músculos da cabeça; (2) contém circuitos nervosos que transmitem informações da medula espinhal até outras regiões encefálicas e, em **direção contrária**, do encéfalo para a medula espinhal (lado esquerdo do cérebro controla os movimentos do lado direito do corpo; lado direito de cérebro controla os movimentos do lado esquerdo do corpo); (3) regula a atenção, função esta que é mediada pela formação reticular (agregação mais ou menos difusa de neurônios de tamanhos e tipos diferentes, separados por uma rede de fibras nervosas que ocupa a parte central do tronco encefálico). Além destas 3 funções gerais, as várias divisões do tronco encefálico desempenham funções motoras e sensitivas específicas.



Na constituição do tronco encefálico entram corpos de neurônios que se agrupam em núcleos e fibras nervosas, que, por sua vez, se agrupam em feixes denominados tractos, fascículos ou lemniscos. Estes elementos da estrutura interna do tronco encefálico podem estar relacionados com relevos ou depressões de sua superfície. Muitos dos núcleos do tronco encefálico recebem ou emitem fibras nervosas que entram na constituição dos nervos cranianos. Dos 12 pares de nervos cranianos, 10 fazem conexão no tronco encefálico.



## Tronco Cerebral Vista Ântero-inferior

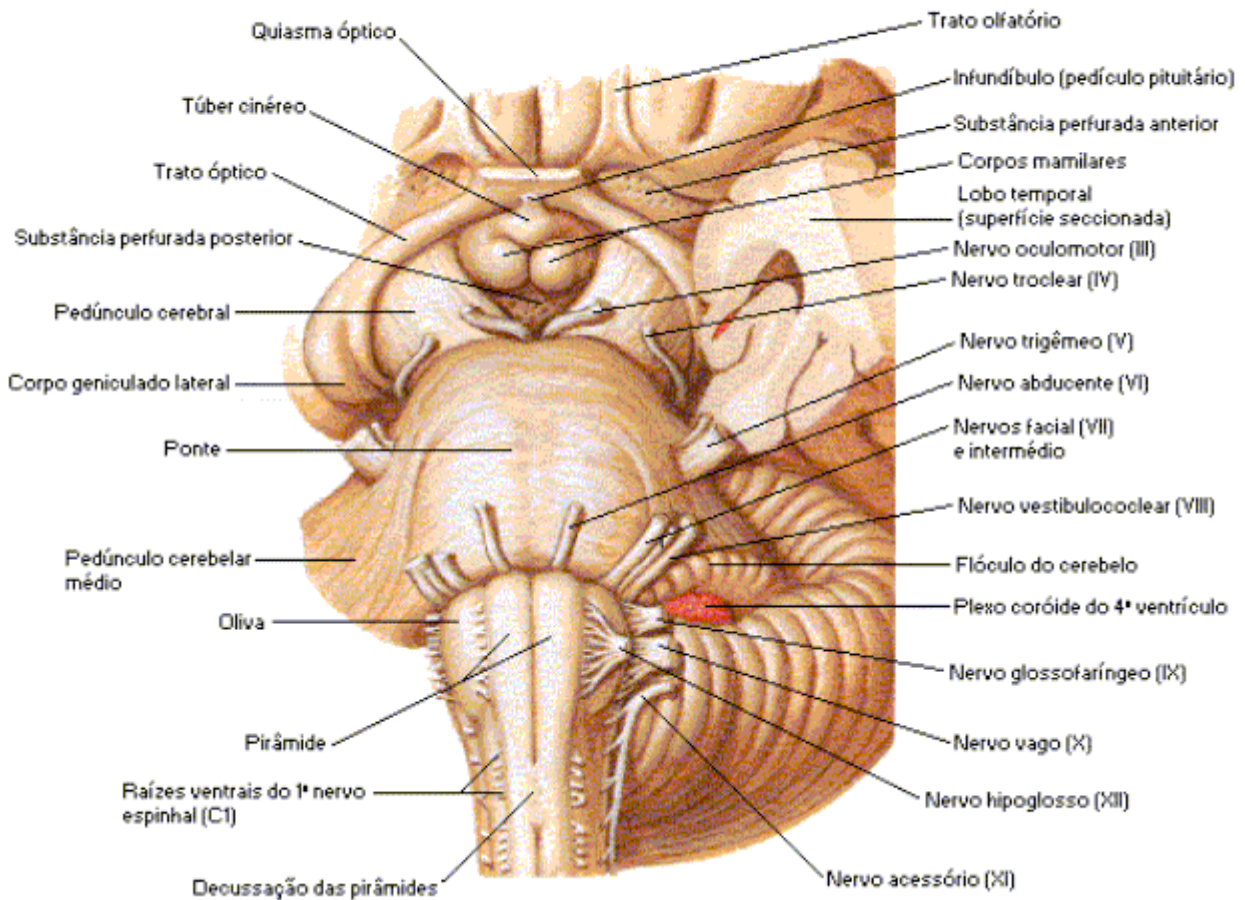
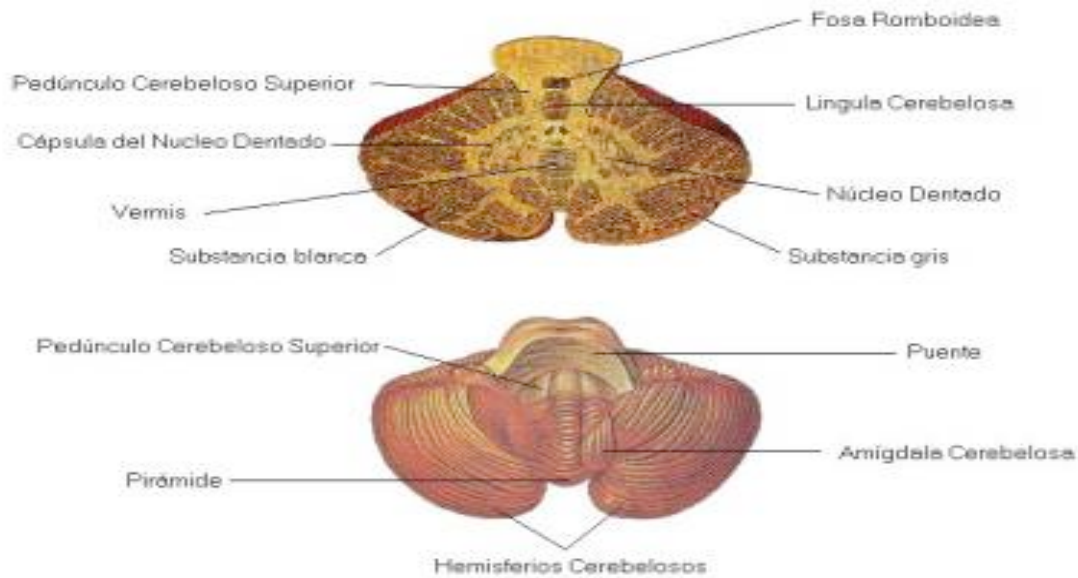


Imagem: ATLAS INTERATIVO DE ANATOMIA HUMANA. Artmed Editora.

### ***O CEREBELO***

Situado atrás do cérebro está o cerebelo, que é primariamente um centro para o controle dos movimentos iniciados pelo córtex motor (possui extensivas conexões com o cérebro e a medula espinhal). Como o cérebro, também está dividido em dois hemisférios. Porém, ao contrário dos hemisférios cerebrais, o lado esquerdo do cerebelo está relacionado com os movimentos do lado esquerdo do corpo, enquanto o lado direito, com os movimentos do lado direito do corpo.

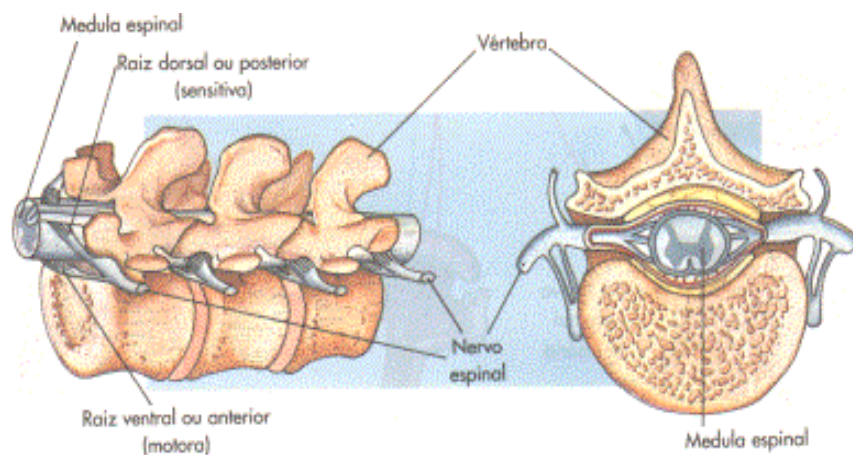
O cerebelo recebe informações do córtex motor e dos gânglios basais de todos os estímulos enviados aos músculos. A partir das informações do córtex motor sobre os movimentos musculares que pretende executar e de informações proprioceptivas que recebe diretamente do corpo (articulações, músculos, áreas de pressão do corpo, aparelho vestibular e olhos), avalia o movimento realmente executado. Após a comparação entre desempenho e aquilo que se teve em vista realizar, estímulos corretivos são enviados de volta ao córtex para que o desempenho real seja igual ao pretendido. Dessa forma, o cerebelo relaciona-se com os ajustes dos movimentos, equilíbrio, postura e tônus muscular.



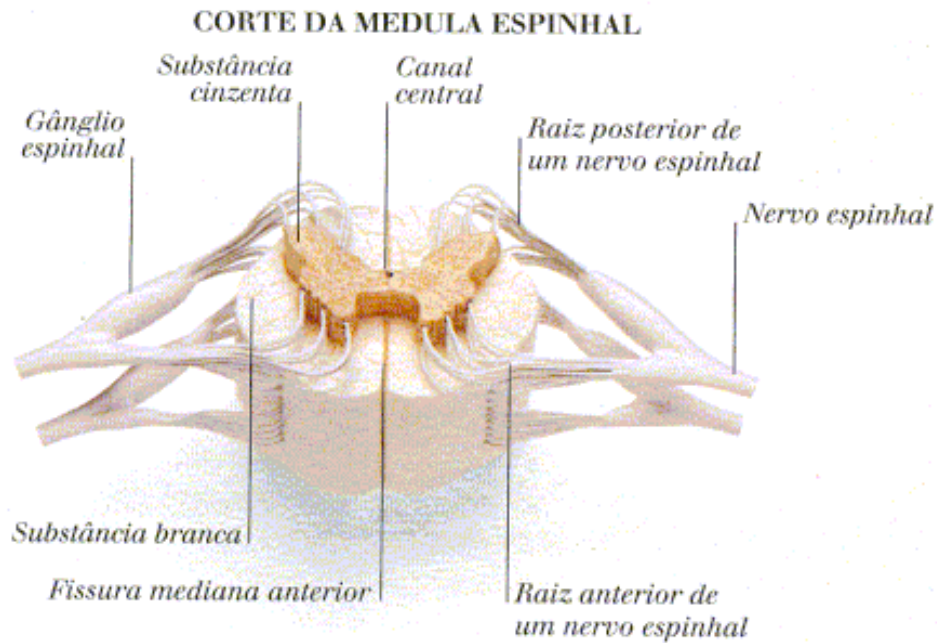
## **A Medula Espinhal**

Nossa medula espinhal tem a forma de um cordão com aproximadamente 40 cm de comprimento. Ocupa o canal vertebral, desde a região do atlas - primeira vértebra - até o nível da segunda vértebra lombar. A medula funciona como centro nervoso de atos involuntários e, também, como veículo condutor de impulsos nervosos.

Da medula partem 31 pares de nervos raquidianos que se ramificam. Por meio dessa rede de nervos, a medula se conecta com as várias partes do corpo, recebendo mensagens e vários pontos e enviando-as para o cérebro e recebendo mensagens do cérebro e transmitindo-as para as várias partes do corpo. A medula possui dois sistemas de neurônios: o sistema descendente controla funções motoras dos músculos, regula funções como pressão e temperatura e transporta sinais originados no cérebro até seu destino; o sistema ascendente transporta sinais sensoriais das extremidades do corpo até a medula e de lá para o cérebro.



Os corpos celulares dos neurônios se concentram no cerne da medula – na massa cinzenta. Os axônios ascendentes e descendentes, na área adjacente – a massa branca. As duas regiões também abrigam células da Glia. Dessa forma, na medula espinhal a massa cinzenta localiza-se internamente e a massa branca, externamente (o contrário do que se observa no encéfalo).



Durante uma fratura ou deslocamento da coluna, as vértebras que normalmente protegem a medula podem matar ou danificar as células. Teoricamente, se o dano for confinado à massa cinzenta, os distúrbios musculares e sensoriais poderão estar apenas nos tecidos que recebem e mandam sinais aos neurônios “residentes” no nível da fratura. Por exemplo, se a massa cinzenta do segmento da medula onde os nervos rotulados C8 for lesada, o paciente só sofrerá paralisia das mãos, sem perder a capacidade de andar ou o controle sobre as funções intestinais e urinárias. Nesse caso, os axônios levando sinais para “cima e para baixo” através da área branca adjacente continuariam trabalhando. Em comparação, se a área branca for lesada, o trânsito dos sinais será interrompido até o ponto da fratura.

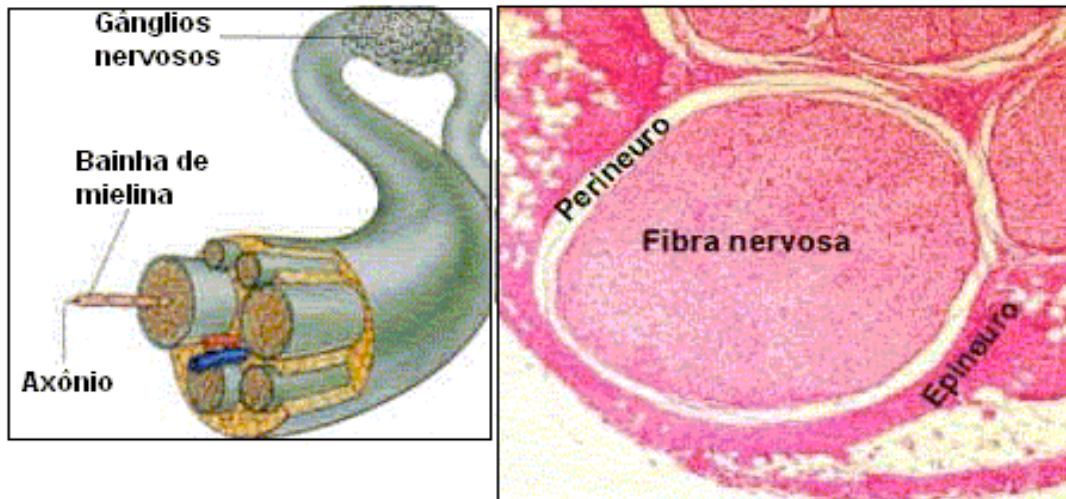
Infelizmente, a lesão original é só o começo. Os danos mecânicos promovem rompimento de pequenos vasos sanguíneos, impedindo a entrega de oxigênio e nutrientes para as células não afetadas diretamente, que acabam morrendo; as células lesadas extravasam componentes citoplasmáticos e tóxicos, que afetam células vizinhas, antes intactas; células do sistema imunológico iniciam um quadro inflamatório no local da lesão; células da Glia proliferam criando grumos e uma espécie de cicatriz, que impedem os axônios lesados de crescerem e reconectarem.

O vírus da poliomielite causa lesões na raiz ventral dos nervos espinhais, o que leva à paralisia e atrofia dos músculos.

## **O Sistema Nervoso Periférico**

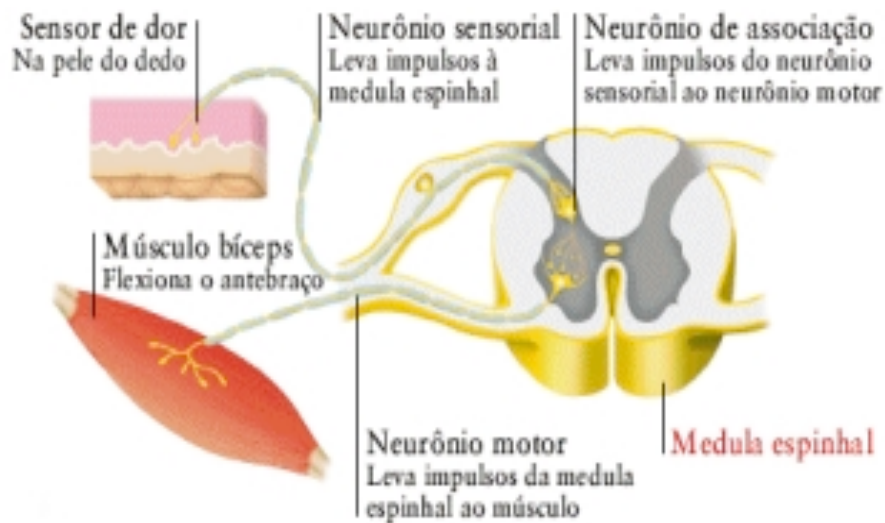
O sistema nervoso periférico é formado por nervos encarregados de fazer as ligações entre o sistema nervoso central e o corpo. NERVO é a reunião de várias fibras nervosas, que podem ser formadas de axônios ou de dendritos.

As **fibras nervosas**, formadas pelos prolongamentos dos neurônios (dendritos ou axônios) e seus envoltórios, organizam-se em feixes. Cada feixe forma um nervo. Cada fibra nervosa é envolvida por uma camada conjuntiva denominada endoneuro. Cada feixe é envolvido por uma bainha conjuntiva denominada perineuro. Vários feixes agrupados paralelamente formam um nervo. O nervo também é envolvido por uma bainha de tecido conjuntivo chamada epineuro. Em nosso corpo existe um número muito grande de nervos. Seu conjunto forma a rede nervosa.

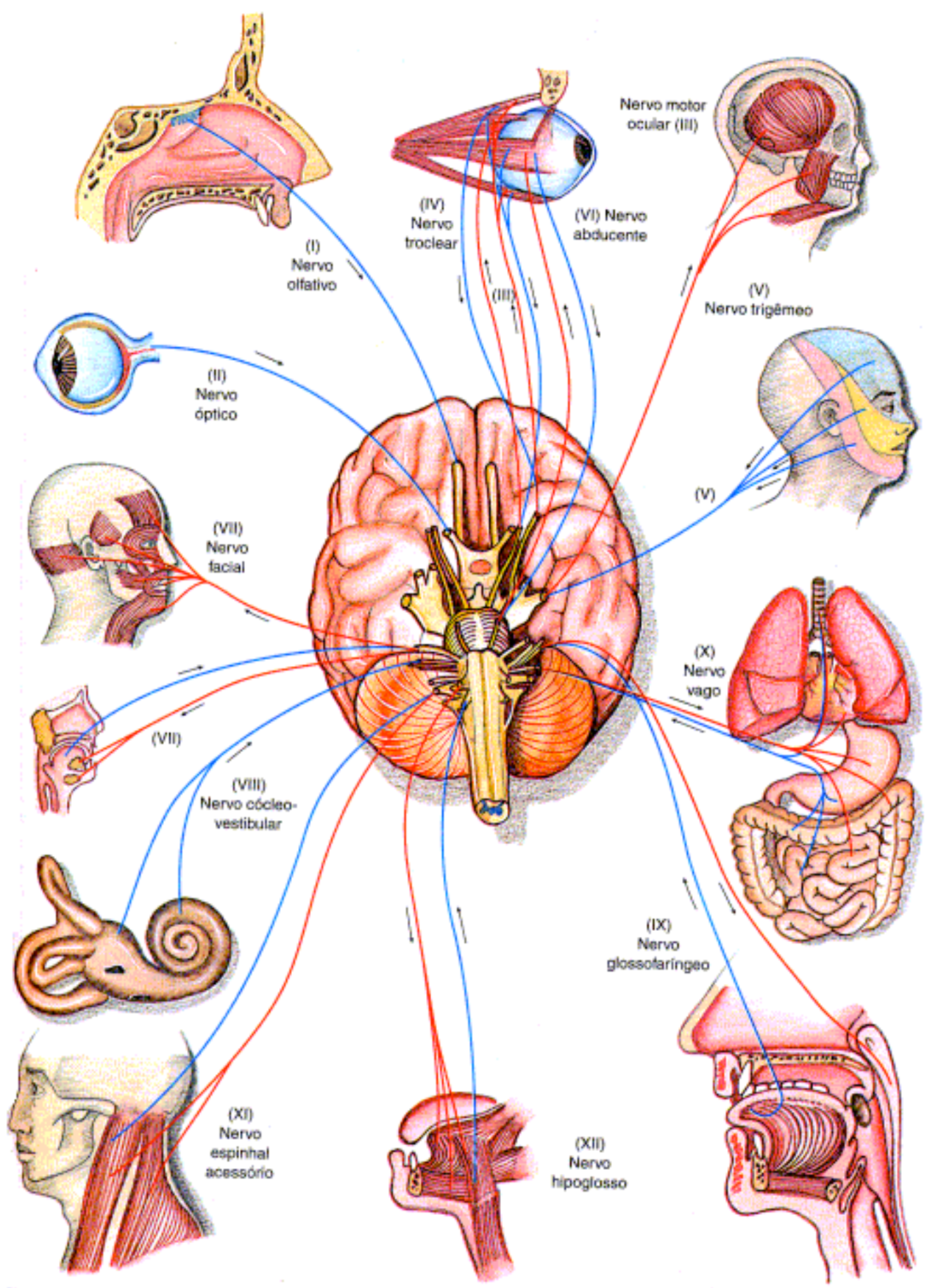


Os nervos que levam informações da periferia do corpo para o SNC são os **nervos sensoriais** (nervos **aferentes** ou nervos **sensitivos**), que são formados por prolongamentos de neurônios sensoriais (centrípetos). Aqueles que transmitem impulsos do SNC para os músculos ou glândulas são **nervos motores** ou **eferentes**, feixe de axônios de neurônios motores (centrífugos).

Existem ainda os **nervos mistos**, formados por axônios de neurônios sensoriais e por neurônios motores.

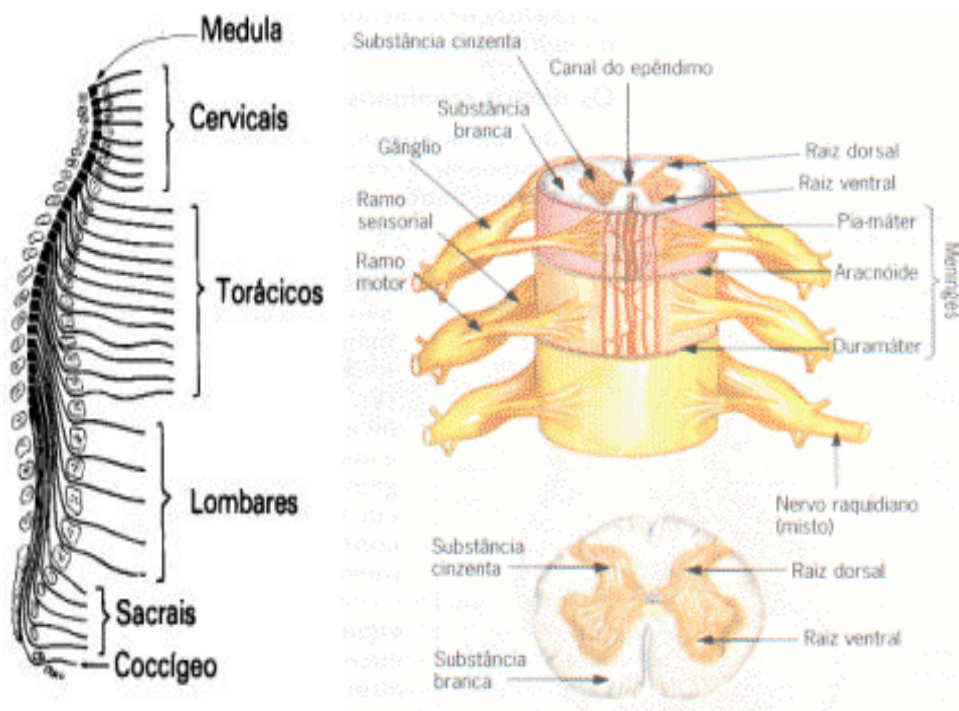






Os 31 pares de **nervos raquidianos** que saem da medula relacionam-se com os músculos esqueléticos. Eles se formam a partir de duas raízes que saem lateralmente da medula: a raiz posterior ou dorsal, que é sensitiva, e a raiz anterior ou ventral, que é motora. Essas raízes se unem logo após saírem da medula. Desse modo, os nervos raquidianos são todos mistos. Os corpos dos neurônios que formam as fibras sensitivas dos nervos sensitivos situam-se próximo à medula, porém fora dela, reunindo-se em estruturas especiais chamadas **gânglios espinhais**. Os corpos celulares dos neurônios que formam as fibras motoras localizam-se na medula. De acordo com as regiões da coluna vertebral, os 31 pares de nervos raquidianos distribuem-se da seguinte forma:

- oito pares de nervos cervicais;
- doze pares de nervos dorsais;
- cinco pares de nervos lombares;
- seis pares de nervos sagrados ou sacrais.



O conjunto de nervos cranianos e raquidianos forma o **sistema nervoso periférico**.

Com base na sua estrutura e função, o sistema nervoso periférico pode ainda subdividir-se em duas partes: o **sistema nervoso somático** e o **sistema nervoso autônomo** ou de vida vegetativa.

As ações voluntárias resultam da contração de músculos estriados esqueléticos, que estão sob o controle do sistema nervoso periférico voluntário ou somático. Já as ações involuntárias resultam da contração das musculaturas lisa e cardíaca, controladas pelo sistema nervoso periférico autônomo, também chamado involuntário ou visceral.

O **SNP Voluntário ou Somático** tem por função reagir a estímulos provenientes do ambiente externo. Ele é constituído por fibras motoras que conduzem impulsos do sistema nervoso central aos músculos esqueléticos. O corpo celular de uma fibra motora do SNP voluntário fica localizado dentro do SNC e o axônio vai diretamente do encéfalo ou da medula até o órgão que inerva.

O **SNP Autônomo ou Visceral**, como o próprio nome diz, funciona independentemente de nossa vontade e tem por função regular o ambiente interno do corpo, controlando a atividade dos sistemas digestório, cardiovascular, excretor e endócrino. Ele contém fibras nervosas que conduzem impulsos do sistema nervoso central aos músculos lisos das vísceras e à musculatura do coração. Um nervo motor do SNP autônomo difere de um nervo motor do SNP voluntário pelo fato de conter dois tipos de neurônios, um

neurônio **pré-ganglionar** e outro **pós-ganglionar**. O corpo celular do neurônio pré-ganglionar fica localizado dentro do SNC e seu axônio vai até um gânglio, onde o impulso nervoso é transmitido sinapticamente ao neurônio pós-ganglionar. O corpo celular do neurônio pós-ganglionar fica no interior do gânglio nervoso e seu axônio conduz o estímulo nervoso até o órgão efetuator, que pode ser um músculo liso ou cardíaco.

O sistema nervoso autônomo compõe-se de três partes:

- Dois ramos nervosos situados ao lado da coluna vertebral. Esses ramos são formados por pequenas dilatações denominadas **gânglios**, num total de 23 pares.
- Um conjunto de nervos que liga os gânglios nervosos aos diversos órgãos de nutrição, como o estômago, o coração e os pulmões.
- Um conjunto de nervos comunicantes que ligam os gânglios aos nervos raquidianos, fazendo com que os sistema autônomo não seja totalmente independente do sistema nervoso cefalorraquidiano.

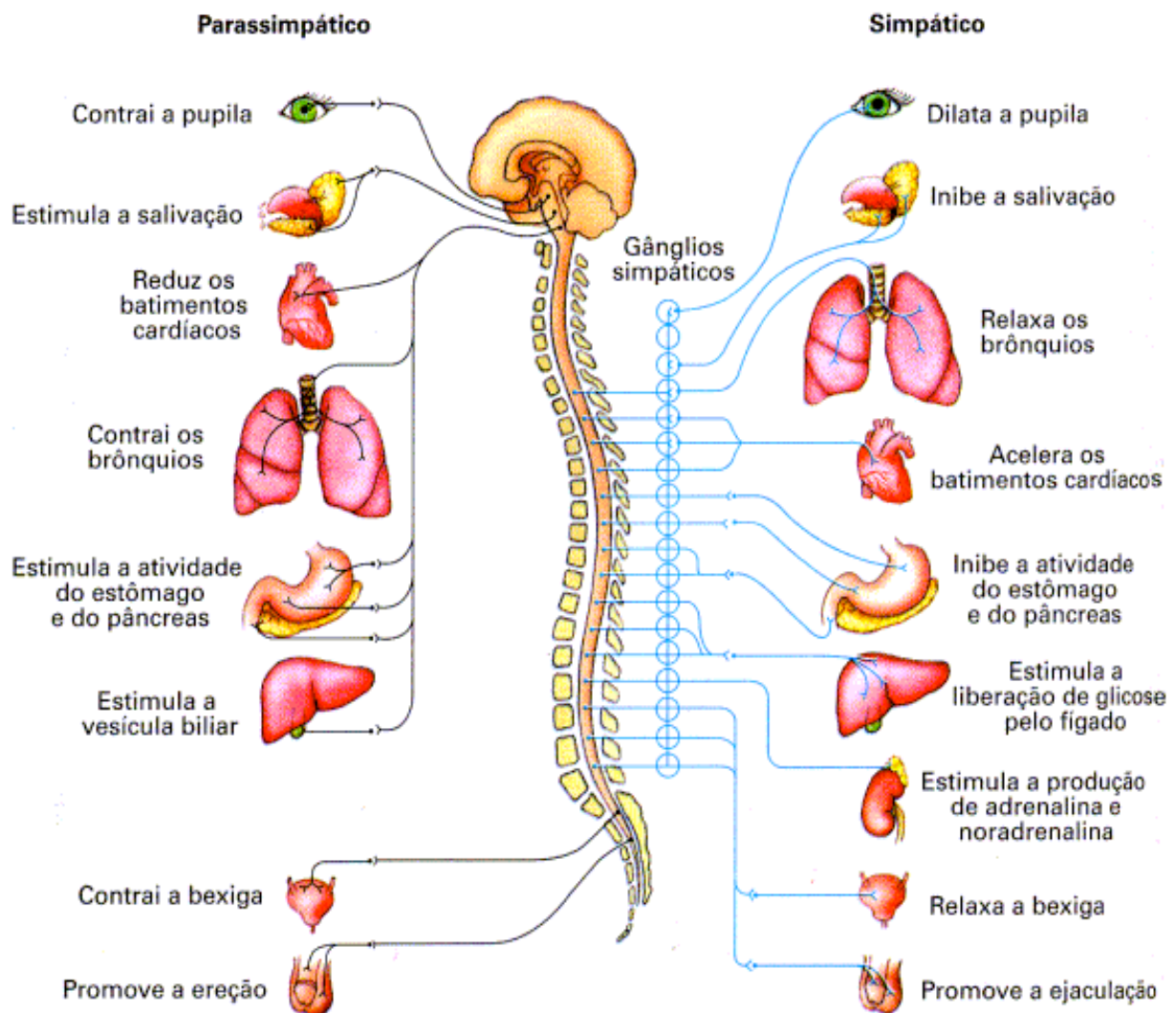


Imagem: LOPES, SÔNIA. Bio 2.São Paulo, Ed. Saraiva, 2002.

O sistema nervoso autônomo divide-se em **sistema nervoso simpático** e **sistema nervoso parassimpático**. De modo geral, esses dois sistemas têm funções contrárias (antagônicas). Um corrige os excessos do outro. Por exemplo, se o sistema simpático acelera demasiadamente as batidas do coração, o sistema parassimpático entra em ação, diminuindo o ritmo cardíaco. Se o

sistema simpático acelera o trabalho do estômago e dos intestinos, o parassimpático entra em ação para diminuir as contrações desses órgãos.

O SNP autônomo simpático, de modo geral, estimula ações que mobilizam energia, permitindo ao organismo responder a situações de estresse. Por exemplo, o sistema simpático é responsável pela aceleração dos batimentos cardíacos, pelo aumento da pressão arterial, da concentração de açúcar no sangue e pela ativação do metabolismo geral do corpo.

Já o SNP autônomo parassimpático estimula principalmente atividades relaxantes, como as reduções do ritmo cardíaco e da pressão arterial, entre outras.

Uma das principais diferenças entre os nervos simpáticos e parassimpáticos é que as fibras pós-ganglionares dos dois sistemas normalmente secretam diferentes hormônios. O hormônio secretado pelos neurônios pós-ganglionares do sistema nervoso **parassimpático** é a **acetilcolina**, razão pela qual esses neurônios são chamados **colinérgicos**.

Os neurônios pós-ganglionares do sistema nervoso **simpático** secretam principalmente **noradrenalina**, razão por que a maioria deles é chamada neurônios **adrenérgicos**. As fibras adrenérgicas ligam o sistema nervoso central à glândula supra-renal, promovendo aumento da secreção de adrenalina, hormônio que produz a resposta de "luta ou fuga" em situações de stress.

A acetilcolina e a noradrenalina têm a capacidade de excitar alguns órgãos e inibir outros, de maneira antagônica.